

İnsidental Meckel divertiküllü hastada safra taşı ileusunun tek aşamalı cerrahi tedavisi: Olgu sunumu

Treatment of gallstone ileus by single stage surgery of a patient with incidental Meckel diverticulum: A case report

Volkan İnce, Sertaç Usta, Bülent Ünal, Mehmet Yılmaz

İntestinal obstrüksiyonun nadir sebeplerinden birisi de safra taşlarıdır. Tekrarlayan kolesistit atakları sonucu oluştuğu düşünülen bilio-enterik ya da koledoko-enterik fistüllerden gastrointestinal sisteme geçiş sıkışan büyük safra taşları mekanik obstrüksiyona yol açmaktadır. Bu tür hastalarda cerrahlara düşen görev hastanın şikayetini gidermek ve altta yatan patolojiyi ortadan kaldırmaktır. Aralıklı obstrüksiyon ile takip edilen 54 yaşında erkek hastanın tek aşamalı cerrahi ile hem rastlantısal saptanan Meckel divertikülünün hem de safra taşı ileusunun başarılı tedavisi sunulmaktadır.

Anahtar Kelimeler: Safra taşı ileusu, Meckel divertikülü

İnönü Üniversitesi Tıp Fakültesi,
Genel Cerrahi Anabilim Dalı,
Malatya, Türkiye

Dr. Volkan İnce
E-posta: volkanince@hotmail.com

Makale Geliş Tarihi: 21.06.2011
Makale Kabul Tarihi: 17.07.2011

GİRİŞ

Safra taşının gastrointestinal sistem izinde mekanik olarak sıkışmasıyla safra taşı ileusu gelişir. Safra taşının gastrointestinal kanala geçmesi için bilio-enterik ya da daha az sıklıkla görülen koledoko-enterik fistül oluşması gerekmektedir. Tekrarlayan kolesistit atakları sonucu oluştuğu düşünülen bu fistüllerden geçen, genellikle 2 cm'den büyük taşlar, tipik olarak peristaltizmin daha az olduğu ve daha dar olan ileoçekal valve veya terminal ileum lokalizasyonunda sıkışır ve ileus gelişir. Mortalite oranları tanıda gecikmeye, ileri yaşa ve eşlik eden hastalıklara bağlı olarak %7.5-15 arasındadır (1, 2).

Aralıklı obstrüksiyon nedeni ile opere edilen, kolesistoenterik fistül, safra taşı ileusu ve Meckel divertikülü saptanan, 54 yaşındaki diyabetik hastanın tek aşamalı cerrahi ile başarılı tedavisi anlatılmaktadır.

OLGU SUNUMU

Yaklaşık 10 gündür subileus ve aralıklı obstrüksiyon yakınmaları olan 54 yaşında erkek hasta, bu süreyi enfeksiyon hastalıklarında gastroenterit tedavisi ile geçirmiştir. Tarihi tedavi altında,

şikayetleri şiddetlenince hasta acil servisimize sevk edilmiştir. Tip 2 diyabetes mellitus (DM) nedeniyle oral antidiyabetik kullanan hastanın fizik muayenesinde genel durumu orta, bilinç açık, koopere, ateş: 36.5°C, nabız: 96 atım/dk, tansiyon: 135/86 mmHg, solunum sayısı: 24 soluk/dk. Karın distandü görünümdeydi ve tüm kadrantlarda hassasiyet, defans ve rebound mevcuttu. Laboratuvar parametrelerinde lökosit: $12.3 \times 10^3/\text{mL}$, açlık kan şekeri: 151 mg/dl, kan üre azotu: 30 mg/dl, kreatinin: 1.3 mg/dl, total bilirubin: 1.5 mg/dl, gama glutamil transferaz: 88 U/L idi.

Ayakta direkt karın grafisinde ince bağırsak hava sıvı seviyeleri mevcuttu (Resim 1a). Karın ultrasonografisinde ileri derece genişlemiş bağırsak ansları mevcuttu. Hasta ileus tanısıyla acile başvurusunun yaklaşık 4. saatinde operasyona alındı.

Operasyonda ileoçekal valve kadar tüm ince bağırsakların genişlemiş olduğu görüldü ve Trietz ligomundan itibaren 280 cm'de Meckel divertikülü mevcuttu (Resim 1b). İleoçekal valve oturmuş safra taşı palpe edildi. Safra kesesi kontrakte

olmuş ve içerisinde 3x2 cm'lik taş palpe edildi. Patolojinin safra taşı ileusu olduğu anlaşıldı. Meckel divertikülü wedge rezeksiyonla eksize edildi (Resim 2a) ve buradaki açıklıktan ileoçekal valve oturmuş olan taş retrograd olarak çıkartıldı (Resim 2b); bu açıklık primer kapatıldı (Resim 2c). Daha sonra kolesistektomiye geçildi. Kolesistoduodenal fistül olduğu görüldü. Kolesistektomi yapıldı ve duodenumdaki 2.5 cm'lik fistül primer kapatıldı ve duodenumdaki defekt geniş olduğu için dekompresyon amacı ile koledok T-tüp konularak (Resim 3) operasyon sonlandırıldı.

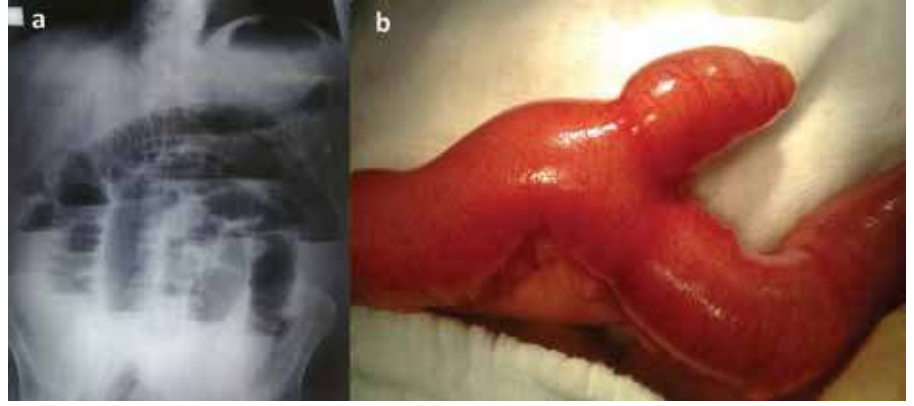
Ameliyat sonrası cerrahi yoğun bakımda takip edilen hastaya, duodenumdaki primer onarımımız, duodenal içerikle gerilime bağlı kaçak oluşmaması için, duodenal içeriği azaltmak amacıyla periferik beslenme ve somatostatin infüzyonu başlandı. Hipertansif takip edilen hastaya perlinganit infüzyonu da başlandı. 3. gün nazogastrik kateterden ve burundan hemorajisi oldu. Buruna tampon yerleştirildi. Hemoglobun takibi yapılarak eritrosit süspansiyonu verildi. 6. gün massif epistaksis nedeniyle genel durumu kötüleşen hasta entübe edildi. Bu esnada kardiyak arrest geçirdi. 5 dk kardiyopulmoner resisitasyon uygulamasına cevap alındı ve Kulak Burun Boğaz uzmanları tarafından acil operasyona alınarak hemostaz sağlandı. Ameliyat sonrası cerrahi yoğun bakımda takip edilen hasta hemodinamik olarak stabil seyretti ve ertesi gün ekstübe edildi.

Serviste takibi sırasında pnömoni gelişti ve antibiyotik tedavisi uygulandı. Postoperatif 16. gün T-tüpü çekildi ve ertesi gün taburcu edildi.

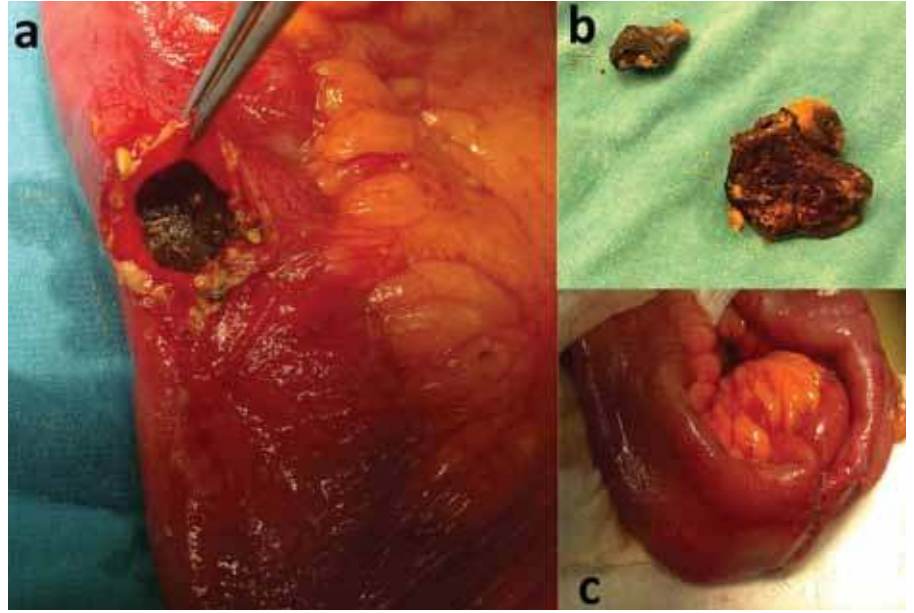
TARTIŞMA

Safra taşı ileusu terimi ilk olarak 1964 yılında Bartolin tarafından, bir ya da birkaç büyük safra taşının gastrointestinal yolda sıkışması sonucu oluşan mekanik intestinal obstrüksiyonu tanımlamak için kullanıldı (3).

En sık semptomlar bulantı kusma ve epigastrik ağrıdır. Duodenal erozyona bağlı hematemez daha az sıklıkla görülür. Ayakta karın grafisinde hava-sıvı seviyesi, biliyer sistemde hava (pnömobilite) ve intestinal lümeninde taş olarak tanımlanan Rigler triadı, tanıda yardımcıdır; ancak hastaların %14'ünde vardır. (4). Hastamızın ayakta karın ka-



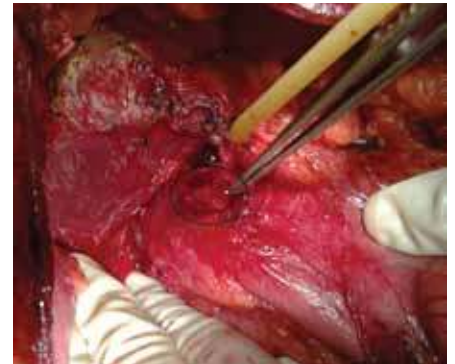Resim 1. a) Ayakta düz karın grafisinde hava sıvı seviyeleri, b) Meckel divertikülü



Resim 2. a) Meckel divertikülü wedge rezeksiyonu sonrası enterotomiden safra taşının çıkartılması, b) Çıkarılan safra taşı parçaları, c) Wedge rezeksiyonun primer onarımı

rın grafisinde hava-sıvı seviyeleri mevcuttu ancak opak taş görüntüsü yoktu, zaten safra taşlarının %10'u röntgende izlenebilecek kadar yeterli kalsifikasyondadır (5).

Safra kesesi içerisinde hava olması safra taşı ileusunda sık görülen bulgulardır. Karın ultrasonografisi kolay ulaşılabilir, basittir ve tanı için faydalı bilgiler verir. İnce bağırsak obstrüksiyonu, ektopik safra taşı, pnömobilite ultrasonografide saptanabilir. Ayrıca daha önceden kolelitiazisli hastada safra kesesinde taş görülmemesi önemli bir bulgudur (2, 3). Bizim hastamızda karın ultrasonografisi, ince bağırsak obstrüksiyonu dışında yardımcı bilgi vermemekteydi, çünkü ileri derecede genişlemiş olan bağırsaklardaki gaz nedeniyle ultrasonografide karın içi organlar net değerlendirilemedi.



Resim 3. Kolesistektomi sonrası duodenumdaki fistül ve koledok kanalına T-Tüpü

Karın tomografisi tanı için ve tedavi seçimi için daha değerlidir. Düz karın grafisi ve BT'yi karşılaştırmak hızlı ve spesifik tanıyı sağlayabilir. BT'de impakte safra taşı sayısı ve lokalizasyonu saptamada kullanılır (2). Hasta, acile başvurduğunda dehidrate ve prerrenal azotemide ol-

duđu için, kontrast maddenin olası nefrotoksik etkisi ve akut karın bulguları olması nedeni ile BT çekilmedi.

Görüntüleme tekniklerindeki gelişmelere rağmen preoperatif safra taşı ileusu tanısı koyabilmek cerrahlar için bir sorun olmaya devam etmektedir. Safra taşı ileusu nadiren spesifik kliniđi ile gelir, hastaların üçte birinden fazlasında semptomatik kolelitiazis öyküsü yoktur ve %50 oranında tanı laparotomi ile konur (6).

Tedavi yaklaşımları halen tartışma konusudur. Cerrahi tedavi için iki yaklaşım vardır; 1-Sadece enterolitotomi; 2-Enterolitotomi, kolesistektomi ve fistül onarımı (tek aşamada). Sadece enterolitotominin avantajları, minimal bir cerrahi yaklaşımla acil durumdaki intestinal obstrüksiyonun çözülmesi, ameliyat süresinin tek aşamalı yaklaşımdan daha kısa olması ve hem düşük riskli hem de yüksek riskli hastalarda güvenilir olmasıdır (3).

Tek aşamalı yaklaşımla, enterolitotomi, kolesistektomi ve fistül onarımı ile gelecekte oluşabilecek rekürren safra taşı

ileusunun, kolanjit ve kolesistit ataklarının önlenmesi sağlanır. Ancak yüksek riskli hastalarda morbidite ve mortalite belirgin olarak artmıştır. Gecikmiş tanıya bağlı elektrolit dengesizliđi, iskemik lezyonlar, apse formasyonları, perforasyon ve peritonit gibi ciddi komplikasyonlar gelişmektedir. 65 yaş üstü hastalarda, ek hastalığı olanlarda operasyon riski artmaktadır (2, 3).

İki aşamalı yaklaşımda, acil durumda başlangıç olarak sadece enterolitotomi yapıp, 4-6 hafta sonra ikinci aşamada kolesistektomi ve fistül onarımı önerilmektedir (5-7).

Tek aşamalı cerrahi girişimde mortalite oranı %16.9, sadece enterolitotomide %11.7 dir. Sadece enterolitotomi sonrası safra taşı ileusunun rekürrens oranı %5 civarındadır; ancak bu hastaların %10'u tekrarlayan biliyer semptomlardan dolayı reopere edilmektedir (6).

Regüle diyabeti olan 65 yaşın altındaki hastamızda iskemik lezyonlar, apse formasyonları gibi ek morbiditeyi arttıran faktörler olmadığı için tek aşamalı

yaklaşımla Meckel divertikülü rezekle edilerek, Meckel eksizyonu yapılan bölgeden obstrüksiyona sebep olan safra taşı çıkartıldı ve aynı seansta kolesistektomi ve fistül onarımı yapılarak, oluşabilecek rekürren safra taşı ileusu, kolanjit, kolesistit ve divertikülit gibi komplikasyonların önüne geçilmeye çalışıldı.

Ameliyat sonrası izlem sırasında, hastanın hemodinamisini bozan, hastayı kardiyak arreste kadar götüren epistaksis gelişmesine rağmen, hastaya yapılan tek aşamalı yaklaşıma bağlı ek bir morbidite ile karşılaşılmağıdır. Bu aşamada koledok kanalında konulan T-tüpün safra içeriğinin dışarı alınması şeklinde ve nazogastrik dekompresyonun duodenumdaki primer onarımımızın korunmasına katkı sağladığı kanatindeyiz.

Aralıklı obstrüksiyon şikayeti ile gelen, kolelitiazis ve komplikasyonları öyküsü olan hastalarda safra taşı ileusu akılda tutulmalıdır. Genç, regüle ek hastalığı olan, perforasyon ve iskemi gibi komplikasyonlar gelişmemiş olan hastalarda tek aşamalı cerrahi güvenle uygulanabilir bir yaklaşımdır.

SUMMARY

Treatment of gallstone ileus by single stage surgery of a patient with incidental Meckel diverticulum: a case report

Gallstones are rare causes of intestinal obstruction. Mechanical obstruction occurs by impaction of large gallstones in the gastrointestinal tract following entry via a bilio-enteric or choledoch-enteric fistula, thought to occur as a result of recurrent cholecystitis. The duty of surgeons in the treatment of these patients is to resolve the patient's complaint and eliminate the underlying pathology. A 54 year old male patient admitted for intermittent obstruction was successfully treated by single stage surgery for incidental Meckel diverticulum and gallstone ileus.

tula, thought to occur as a result of recurrent cholecystitis. The duty of surgeons in the treatment of these patients is to resolve the patient's complaint and eliminate the underlying pathology. A 54 year old male patient admitted for intermittent obstruction was successfully treated by single stage surgery for incidental Meckel diverticulum and gallstone ileus.

Key Words: Gallstone ileus, Meckel diverticulum

KATKIDA BULUNANLAR

Çalışmanın düşünülmesi ve planlanması:
Volkan Ince

Verilerin elde edilmesi:
Sertaç Usta

Verilerin analizi ve yorumlanması:
Bülent Ünal

Yazının kaleme alınması:
Volkan Ince, Mehmet Yılmaz

KAYNAKLAR

1. Kamal AH, Baron TH. Large gallstone ileus. J Hosp Med 2011; 6: 47. <http://dx.doi.org/10.1002/jhm.593> [CrossRef]
2. Yerli H, Yılmaz T, Er A, ve ark. Safra taşı ileusu: Düz radyografi ve bilgisayarlı tomografi bulguları. ACU Sağlık Bil Derg 2010; 1: 181-183.
3. Yakan S, Engin O, Tekeli T, et al. Gallstone ileus as an unexpected complication of cholelithiasis: diagnostic difficulties and treatment. Ulus Travma Acil Cerrahi Derg 2010; 16: 344-348.

4. Lassandro F, Gagliardi N, Scuderi M, et al. Gallstone ileus analysis of radiological findings in 27 patients. Eur J Radiol 2004; 50: 23-29. <http://dx.doi.org/10.1016/j.ejrad.2003.11.011> [CrossRef]
5. Clavien PA, Richon J, Burgan S, et al. Gallstone ileus. Br J Surg 1990; 77: 737-742. <http://dx.doi.org/10.1002/bjs.1800770707> [CrossRef]
6. Reisner RM, Cohen JR. Gallstone ileus: a review of 1001 reported cases. Am Surg 1994; 60: 441-446.

7. Abou-Saif A, Al-Kawas FH. Complications of gallstone disease: Mirizzi syndrome, cholecystocholedochal fistula, and gallstone ileus. Am J Gastroenterol 2002; 97: 249-254. <http://dx.doi.org/10.1111/j.1572-0241.2002.05451.x> [CrossRef]