

# Akut Apandisit Şüpheli Hastalarda Ultrasonografinin Ayırıcı Tanıda Artan Önemi

## THE INCREASING IMPORTANCE OF ULTRASONOGRAPHY IN DIFFERENTIAL DIAGNOSIS OF PATIENTS WITH SUSPECTED APPENDICITIS

Dr.Ramazan ERYILMAZ\*, Dr.Gürhan BAŞ\*, Dr.Orhan ALİMOĞLU\*,  
Dr.Mehmet ERCAN\*\*, Dr.Mustafa ŞAHİN\*

Vakıf Gureba Eğitim Hastanesi, (\*) 1.Cerrahi Kliniği, \*\* Radyoloji Kliniği, İSTANBUL

### ÖZET

**Amaç:** Şüpheli apandisitlerde ultrasonografinin (US) tanıdaki duyarlılığı, özgüllüğü ve ayırıcı tanıdaki yeri araştırılmıştır.

**Durum değerlendirilmesi:** Şüpheli apandisit olgularında klinik ve laboratuvar bulguları yanında US son yıllarda giderek artan oranlarda kullanılmaya başlanmıştır.

Bu güne kadar US'nin akut apandisit tanısındaki yeri hakkında farklı sonuçlar yayınlanmıştır. Yöntemin uzun süredir kullanımının US'nin tanı değerine etkisi incelemeye değer bulunmuştur.

**Yöntem:** Bu prospektif çalışmada klinik olarak akut apandisit şüphesi bulunan 96 hasta yüksek rezolüsyonlu US ile değerlendirildi. Çapı 7mm üzerinde olan, komprese edilemeyen apandiksin görülmesi halinde US olarak akut apandisit tanısı kondu. Çapı 7mm altında olan ve komprese edilebilen normal apandiksin görülmesi halinde veya normal apandiksin saptanmadığı olgularda pericekal sıvı koleksiyonu, sağ alt kadranda hipoeoik veya hiperekoik kitle görünümünün saptanmadığı US inceleme akut apandisit tanısı yönünden negatif kabul edildi.

**Çıkarımlar:** Akut apandisit tanısında US'nin duyarlılığı %85 (%95 güven aralığı (GA): 0,70-0,94), özgüllüğü %98,2 (%95 GA: 0,90-1,00), doğruluk oranı %92,1 (%95 GA: 0,86-0,97), pozitif yorum gücü %97,1 (%95 GA: 0,85-1,00), negatif yorum gücü %90,1 (%95 GA: 0,80-0,96) olarak hesaplandı.

**Sonuçlar:** Akut apandisit tanısında US kullanımının yerleşmesi, radyologların deneyiminin artmasına yol açmıştır. Çalışmamızda yüksek rezolüsyonlu US'nin akut apandisit tanısında duyarlılık, özgüllük ve doğruluk değeri daha önce bildirilen değerlere göre daha yüksek bulunmuştur. US'nin şüpheli apandisitlerde kullanımı negatif laparotomi oranlarını azaltırken, tanı gecikmesine bağlı perforasyon artışını ve morbidite riskini düşürmüştür.

**Anahtar kelimeler:** Ultrasonografi, akut apandisit, ayırıcı tanı

### SUMMARY

In this prospective study, the value of high resolution US in diagnosis of acute appendicitis is evaluated in several aspects. The specificity, sensitivity and its place in the differential diagnosis of acute appendicitis were determined in 96 patients with suspected acute appendicitis during 18 months period. Pericecal collection, the diameter over 7mm, noncompressible appendix, hypoechoic and hyperechoic mass

in the right lower quadrant were accepted for predictive signs for acute appendicitis. For the diagnosis of acute appendicitis the specificity, sensitivity, accuracy rate, the positive resolving and the negative resolving rate of USG were %85, %98.2, %92.1, %97.1 and %33.1, respectively. Radiologists gained experience by routine use of US in the suspected cases and the sensitivity and the accuracy rate of US in the diagnosis of acute appendicitis were found higher than others studies. The use of US in the suspected cases diminished the negative laparotomies and the morbidity rate because of delay in diagnosis.

**Keywords :** Ultrasonography , acute appendicitis , differential diagnosis

Cerrahi kliniklerinde en sık acil girişim nedeni akut apandisitir. Klinik tanı doğruluğu ortalama %70 olmakla beraber, bulguların hastalığa özgü olmaması tanıda güçlükler yol açmaktadır (1,2). Cerrahi otoritelerin büyük bir kısmı negatif apendektomi sayısında artışa sebep olsa da erken apendektomi önermektedirler. Geniş cerrahi serilerde negatif apendektomi oranları %15-%33 arasında değişmektedir. Klinik olarak doğru tanının en kolay yapılabildiği genç erkek hastalarda bile negatif apendektomi oranları %10-15 arasındadır. Akut apandisit semptomları ile jinekolojik hastalık semptomları benzerlik gösterdiğinden en yüksek negatif apendektomi oranları doğurganlık dönemindeki kadın hastalarda görülmektedir. Bu yüksek negatif apendektomi oranlarının yanısıra tanıda gecikme sonucu perforasyonda artmayla beraber morbidite ve mortalitede artış söz konusudur. Perforasyon oranı yaşla değişmektedir. En sık 10 yaş altında ve 50 yaş üstündeki hastalarda görülür (2,3,4).

Ultrasonografi (US) esas olarak ayırıcı tanıya giren hastalıkları ekarte etmek ve akut apandisit komplikasyonlarını saptamak için kullanılmaktadır (3,5). Son yıllardaki yayınlarda , yüksek rezolüsyonlu US'nin komplike olmamış akut apandisitli hastalarda inflame apandiksi yüksek doğruluk oranlarında gösterdiği bildirilmektedir (2,3,5,6,7).

Biz bu çalışmada şüpheli akut apandisit olgunlarının tanısında kullanılan US'nin tanıya katkısını saptamak amacıyla klinik olarak tanı şüpheli olguları US ile değerlendirdik. US bulguları ameliyat edilen olgularda cerrahi ve patoloji sonuçları ile karşılaştırıldı. Diğer hastalar klinik olarak takip edildi. US'nin akut apandisitli hastalarda duyarlılık, özgüllük ve doğruluk değerleri saptandı.

## HASTALAR VE YÖNTEMLER

Ocak 1999 - Haziran 2000 tarihleri arasında akut abdominal ağrı ile acil servise başvuran klinik muayene ve laboratuvar bulgular ile akut apandisitten şüphelenilen 96 hasta yüksek rezolüsyonlu US ile değerlendirildi. Çalışma süresince klinik ve laboratuvar bulguları akut apandisit lehine olanlar US yapılmadan operasyona alındı. Çalışma yapılan hasta grubu tanı konulmakta güçlük çekilen , atipik semptom ve bulguları olan hastalardan oluşmaktaydı. Olguların 59'u kadın ( % 61,4), 37'si erkekti (%39,6). Yaşları 5 ile 73 arasında değişmekteydi ve ortalama yaş 27,2 idi.

US incelemesi 3,5 mHz'lik sektör ve 5 mHz'lik lineer problarla (Toshiba SAL-37) yapıldı. US 1986'da Puylaert tarafından tanımlanan dereceli kompresyon tekniği uygulanarak yapıldı (8). Ön-arka çapı 7mm ve üzerinde olan, komprese edilemeyen apandiks görülmese halinde US olarak akut apandisit tanısı kondu. Ön-arka çapı 7mm'nin altında olan ve komprese edilebilen normal apandiks saptanması halinde US inceleme akut apandisit tanısı yönünden negatif olarak kabul edildi (7,8). Teknik olarak inceleme yeterli düzeyde yapılabildiği halde normal apandiks görülmediyse, pericekal sıvı koleksiyonu, sağ alt kadranda hipoekojen ya da hiperekojen kitle görünümü saptanmadıysa yine US inceleme negatif olarak değerlendirildi. Negatif inceleme sonrası pelvis ve üst abdomen rutin olarak 5 ve 3,5 mHz'lik problarla tarandı. Jinekolojik patolojilerin ayırıcı tanısı için kadınlarda uygun olgularda endovaginal problarla uterus ve overler de incelendi.

Sonuçlar laparotomi veya laparoskopi ile uygulanan apendektomi sonrası elde edilen histopatolojik tanımlarla karşılaştırıldı. Ameliyat

TABLO 1: US BULGULARININ SONUÇLARLA KARŞILAŞTIRILMASI

Sonuçlar	US BULGULARI	
	Pozitif	Negatif
Akut apandisit (n:40)	34	6
Akut apandisit olmayan (n:56)	1	55
	35	61

edilmeyen olgular, semptomlar geriledikten 1-3 gün sonrasına kadar takip edildi.

### BULGULAR

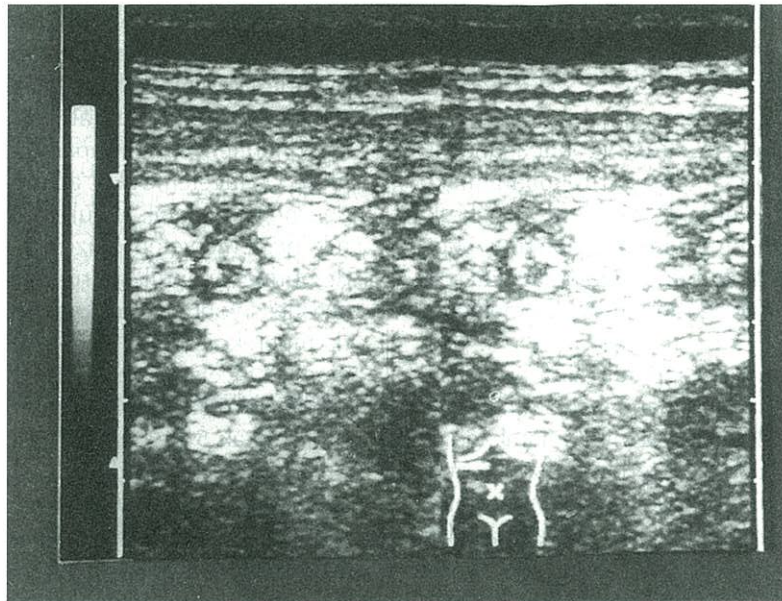
Klinik olarak akut apandisit şüphesi olan ve US yapılan 96 hastanın 40'ında (%41,6) cerrahi ve patolojik sonuçlara göre akut apandisit tanısı doğrulandı. Kalan 56 hastanın 30'unda (%31,2) hastanın kliniğini açıklayacak bir neden bulunamazken 26 hastada (%27,2) başka karın içi patolojiler saptandı.

Akut apandisitli olguların 28'inde (%70) inflame apandiks US ile gösterilebildi. Bu olguların tümünde apandiksin en geniş ön-arka çapı 7mm ve üzerindedir (7-16mm, ortalama 9,5mm). Tüm olgulara proba kompresyon uygulandığında komprese olmadığı gözlemlendi. US ile gösterilebilen inflame apandiksin 20'ünde

apandiks transvers kesitlerde hedef görünümünde, 8 olguda ise diffüz olarak hipoeoik görünümdeydi (Resim 1). Apandiksleri saptanabilen bu hastaların 6'sında ek olarak sağ alt kadranda loküle sıvı koleksiyonu, ikisinde de (%5) apandiks lümeninde akustik gölgesi olan hiperekojen odaklar halinde apandikolitler saptandı (Resim 2).

US'de akut apandisit olarak değerlendirilen 6 olguda (%15) apandiks saptanamadı. Bunların üçünde sağ alt kadranda düzensiz sınırlı hipoeoijen, heterojen kitle görünümü saptandı. Diğer üçünde pericekal alanda, yuvarlak sınırlı loküle sıvı koleksiyonu ile birlikte sıvı koleksiyonu komşuluğundaki alanda ekojenite artışı saptandı (Resim 3). Bu bulgular klinik ve laboratuvar beraber değerlendirildiğinde perforate apandisit düşünüldü ve cerrahi olarak doğrulandı.

US ile apandiksi saptanan 1 olguda operasyonda apandiks mukoseli saptandı. Bu yalancı



Resim 1: Enine kesitte hedef görünümündeki inflame apandiks.

**TABLO 2: AKUT APANDİSİT ŞÜPHESİ OLAN HASTALARDA SAPTANAN PATOLOJİLERİN US SONUÇLARI**

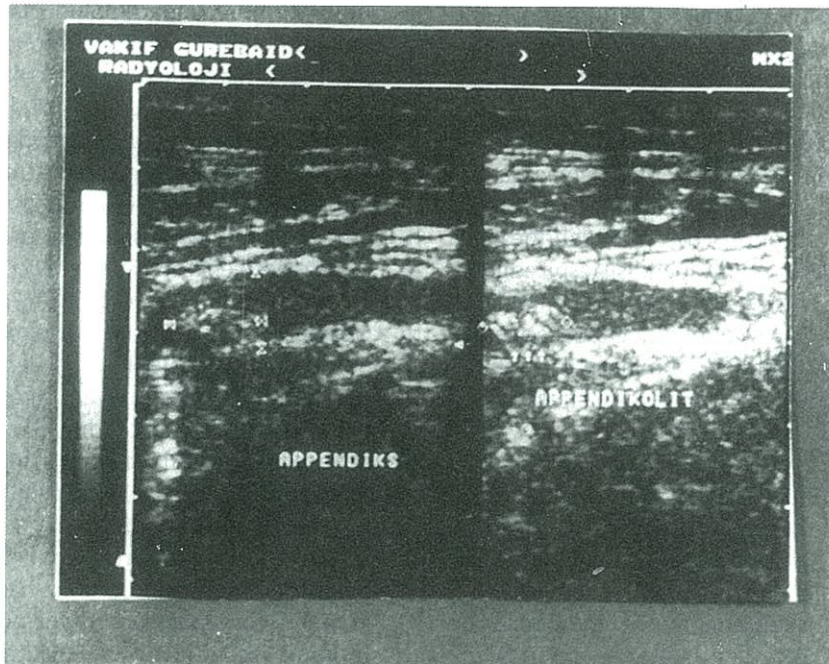
Tanı	n	US	
		(+)	%
Jinekolojik hastalık	14	12	85,7
Over kisti	7	6	85,7
PID	5	4	80
Ektopik Gebelik	2	2	100
Üriner sistem hastalıkları	5	4	80
Mezenter lenfadenit	3	2	66,6
Peptik ülser perforasyonu	2	2	100
Akut kolesistit	1	1	100
Apandiks mukoseli	1	0	0
Toplam	26	21	%80,71

pozitif çıkan tek olgu oldu. Apandisit dışı başka batın içi patolojiler tespit edilen 26 olgunun 21'inde (%80,7) US ile doğru tanı konmuştur (Tablo 2).

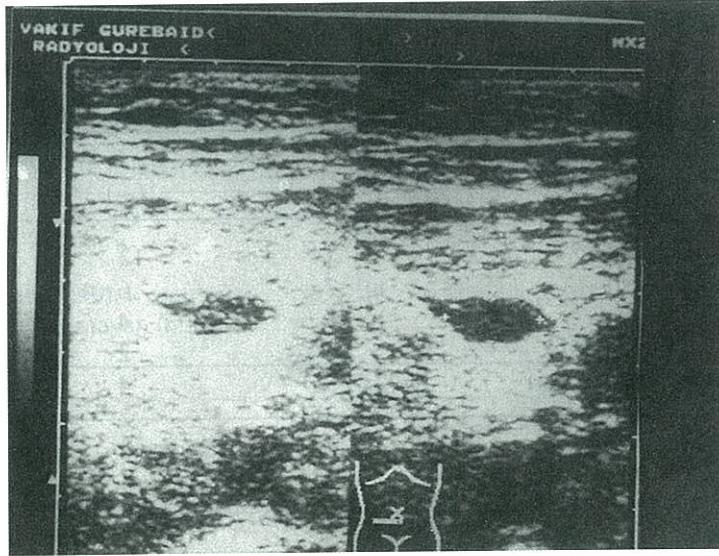
Bu sonuçlara göre toplam 96 olguda US'nin akut apandisit tanısında duyarlılığı %85 (%95 GA: 0,70-0,94), özgüllüğü %98,2 (%95 GA: 0,90-1,00), doğruluk oranı 92,7 (%95 GA: 0,86-0,97), pozitif yorum gücü 90,1 (%95 GA: 0,85-1,00), negatif yorum gücü %90,1 (%95 GA: 0,80-0,96) olarak hesaplandı.

#### TARTIŞMA

Çalışma grubumuzdaki hastaların % 41,6'sını akut apandisitli hastalar oluşturmaktadır. Akut apandisitli hastalarda klinik olarak % 70 oranında doğru tanının yapılabildiği dikkate alındığında bu oranın düşük olduğu düşünülebilir. Ancak çalışmamızda klinik ve laboratuvar olarak akut apandisit düşünülen olguların tamamı değil, tanısı şüpheli olan olgular değerlendirilmiştir. Literatürdeki benzer



**Resim 2:** İnflame apandiks lümeninde ekojen odak halinde apandikolit



**Resim 3:** Pericekal alanda loküle sıvı koleksiyonu ve çevresinde ekojenite artışı

çalışmalarda bu oran hasta seçiminde kullanılan farklı yöntemlere bağlı olarak %24 ile %75 arasında değişmektedir. Akut apandisit şüphesi olan 96 hastada elde ettiğimiz sonuçlar literatürdeki %78-96 duyarlılık, %85-100 özgüllük, %87-96 doğruluk oranı, %87-96 pozitif yorum gücü, %76-96 negatif yorum gücü değerleri ile paralellik göstermekte, hatta üst sınırlarıyla uyumlu görünmektedir (2,3,4,9,10,11).

US ile yanlış negatif tanı konulan olgularda hastaların 3'ünün obez olduğu, bu nedenle yeterince kompresyon uygulanamadığı saptandı. Bu hastaların klinik ve laboratuvar muayenelerinin akut apandisit ile uyumlu görülmesi üzerine cerrahi işlem uygulandı ve akut apandisit teyit edildi. 1 olguda apandiks 6mm çapında ve normal görünümde olduğu saptandı. US incelemede apandiks çapının 7mm ve üzerinde olması patolojik kabul edildiğinden hasta takibe alındı. Takip sonucu klinik tablonun yerleşmesi üzerine hasta operasyona alındı ve akut apandisit tespit edilerek apendektomi yapıldı. Bu nedenle klinik olarak akut apandisit tanısı şüpheli, US'de apandiks çapının 6 mm ölçüldüğü olgularda, US sonucu da şüpheli kabul edilmeli ve hasta yakın takip edilmelidir (3,12). Bir olguda karında yaygın defans nedeniyle yeterli kompresyon yapılamadığı ve US olarak apandiks verifiye edilemediği saptandı. Hasta kliniğinin ilerlemesi üzerine akut abdomen ön tanısı ile operasyona alındı ve perforate apandisit saptandı. Diğer bir olguda ileri derecede uyumsuzluk nedeniyle iyi kooperasyon kurulamamasına bağlı olarak apandiks görülemediği saptandı.

Direkt grafide de saptanabilen apandikolit, akut apandisit için patognomonik bir bulgudur. US'nin apandikoliti saptamada direkt grafiye göre daha duyarlı olduğu bildirilmektedir. Apandikolitler US'de akustik gölgesi olan hiperekojen yapılar şeklinde görülür. Apandiks lümeninde ya da perforasyon sonrası periapandiküler abse ile çevrili olarak bulunabilir. Çalışmamızda 2 olguda apandikolit saptandı. Her iki olguda da direkt grafide bulgu saptanmamıştır. Qillin ve arkadaşları US'de pericekal loküle sıvı bulunması ve apandiks submukoza tabakasının kaybolmasının perforasyonda anlamlı olarak daha fazla oranda beraber bulduklarını bildirmişlerdir (13,14). Çalışmamızda doğru olarak akut apandisit tanısı koyduğumuz 34 hastanın 12'si perforatedi. Perfore olan olgulardaki US bulguları ile perfore olmayan olgulardaki bulguları karşılaştırdığımızda loküle pericekal sıvı görülmesinin perforasyon lehine en önemli kriter olduğu görüldü. Loküle pericekal sıvı izlenen 9 olgunun tamamı perfore apandisitli olgulardı. Submukozayı gösteren ekojen halkanın kaybolması ve periapandiküler alanda ekojenite artışı perfore apandisitli olgularda perfore olmayan olgulara göre daha yüksek oranlarda saptandı. US incelemede akut apandisit tanısının negatif olduğu olgularda özellikle apandiks görülemediyse klinik değerlendirme daha çok önem kazanır. Literatürde akut apandisit US tanısında yanlış pozitifliğe yol açan nedenler arasında obez hastalarda yeterli kompresyon yapılamadığı için normal apandiksle inflame apandiks karıştırılması, apandiks duvarının çeşitli inflamatuvar hastalıklara (Crohn

hastalığı, ülseratif kolit, çekal divetikülit, salpenjit) bağlı inflamasyonu ve apandiks neoplazmları bildirilmektedir (2,7,15). Çalışmamızda bir olguda apandiks mukoseli yanlış pozitifliğe yol açmıştır.

Akut apandisit ile karışan hastalıkların tanısı büyük oranda US ile yapılabilir. Gaensler ve arkadaşları çalışmalarında akut apandisit şüphesi olan fakat akut apandisit olmadığına karar verilen 174 olgunun 81'inde hastanın kliniğine neden olan başka bir hastalığın tanısının konulduğunu ve bu hastalarda US ile tanının %70 oranında yapıldığını bildirmişlerdir (16). Çalışmamızda akut apandisit olmadığı kanıtlanan 56 olgudan 26'sında hastanın kliniğine yol açan diğer bir hastalığın tanısı konuldu. Bu hastaların 21'inde (%85,7) US doğru tanıya yardımcı oldu.

Sonuç olarak çalışmamızda yüksek rezolüsyonlu US'nin akut apandisit tanısında duyarlılık, özgüllük ve doğruluk oranları literatürden daha yüksek bulundu. Akut apandisit tanısında US'nin kullanımının giderek artması radyologların deneyimlerinde artmasına yol açmıştır. US kolay ulaşılabilen, ucuz ve noninvaziv bir yöntemdir. Klinik olarak tanısı şüpheli akut apandisit olgularında, özellikle de doğurganlık dönemindeki kadın hastalarda deneyimli ellerde yapılan US incelemesi hem tanı ve tedaviyi hızlandırarak perforasyona bağlı morbidite riskini azaltacaktır, hem de özellikle genç kadınlarda olmak üzere negatif laparotomi oranını düşürecektir.

#### KAYNAKLAR

1. Berry J Jr, Malt RA. Appendicitis near its centenary. *Ann Surg* 1984; 200: 567-575.
2. Gallego MG, Fadrique B, Nieto MA, Calleja S, Fernandez Acenero MJ et al. Evaluation of ultrasonography and clinical diagnostic scoring in suspected appendicitis. *Br J Surg*, 1998; 85: 37-40.
3. Ooms HWA, Koumans RKJ, Ho Kang You PJ, Puylaert JBC. Ultrasonography in the diagnosis of acute appendicitis. *Br J Surg* 1991;78: 315-318.
4. Sözüer EM, Akgün E, Tolu İ, Yeşilkaya Y, Kerküklü B. Akut apandisit tanısında ultrasonografik

muayene:prospektif bir çalışma. *Ege Tıp Dergisi* 1990;29: 534-536

5. Adams DH, Fine C, Brooks DC. High resolution real-time ultrasonography. *Am J Surg* 1988; 155: 93-97
6. Eriksson S, Tisell A, Granström L. Ultrasonographic findings after conservative treatment of acute appendicitis and open appendicectomy. *Acta Radiol* 1995; 36: 173-177
7. Jeffrey RB Jr, Laing FC, Townsend RR. Acute Appendicitis sonographic criteria based on 250 cases. *Radiology* 1988 ,167: 327-329
8. Puylaert JBCM. Acute appendicitis: ultrasound evaluation using graded compression. *Radiology* 1986; 158: 355-360
9. Akın ML, Obuz O. Akut apandisit tanısında ultrasonografinin değeri. *Klinik ve Deneysel Cerrahi Dergisi* 1995; 3: 197-199
10. Chen SC, Chen KM, Wang SM, Chang KJ. Abdominal sonography screening of clinically diagnosed or suspected appendicitis before surgery. *World J Surg* 1998; 22: 449-452
11. Zeidan BS, Wasser T, Nicholas GG. Ultrasonography in the diagnosis of acute appendicitis. *J R Coll Surg Edinb* 1997; 42: 24-26
12. Jeffrey RB, Jain KA, Nghiem HV. Sonographic diagnosis of acute appendicitis: Interpretive pitfalls. *AJR* 1994; 163: 11-14
13. Jeffrey RB, Federk MP, Tolentino CS. Periapendiceal inflammatory masses: CT-directed management and clinical outcome in 70 patients. *Radiology* 1988; 167: 13-16
14. Quillin SP, Siegel MJ, Charyl MC. Acute appendicitis in children. Value of sonography in detecting perforation. *AJR*.1982; 159: 1258-1265
15. Lessin MS, Chan M, Catalozi M, Gilchrist BF, Richards C et al. Selective use of ultrasonography for acute appendicitis in children. *Am J Surg* 1999; 177: 193-196
16. Gaensler EH, Jeffrey RB Jr, Laing TC, Townsend RR. Sonography in patients with suspected acute appendicitis: value in establishing alternative diagnoses. *AJR* 1989; 152: 49-53

#### YAZIŞMA ADRESİ:

Dr.Ramazan ERYILMAZ  
Kayasultan Sok. Dumankaya Sit.  
C1-C Bl. No: 100/15  
Kozyatağı, İSTANBUL