

Korozif Madde Alımı Sonrası Gelişen Özofagus ve Mide Yanıklarına Yaklaşım

APPROACH TO CAUSTIC ESOPHAGEAL AND GASTRIC BURNS

Dr.Cemalettin ERTEKİN, Dr.Erol AYDIN, Dr.Korhan TAVİLOĞLU,
Dr.Recep GÜLOĞLU, Dr.Mehmet KURTOĞLU

İstanbul Üniversitesi İstanbul Tıp Fakültesi, Genel Cerrahi Anabilim Dalı, İSTANBUL

ÖZET

Amaç: Ülkemizde üst gastrointestinal sistem yaralanmalarının en sık nedenlerinden birisi olan korozif madde alımlarında, klinik deneyimlerimiz ile endoskopik tanı ve takibin önemini vurgulamak.

Durum Değerlendirmesi: Korozif madde içimlerinde hastaya uygulanacak tedavi yöntemini belirleyen en önemli husus yaralanma derecesinin saptanmasıdır. Bu amaçla fleksibl endoskoplar ile yapılan endoskopik inceleme altın standarttır. Bu hastaların konservatif tedavilerinde kullanılan yöntemler ile agresif cerrahinin morbidite ve mortaliteyi olumlu yönde etkileyip etkilemediği halen tartışmalıdır.

Yöntem: Bu çalışmada Ocak 1995 ve Ocak 2001 tarihleri arasında kliniğimize korozif madde içimi ifadesi ile baş vuran 62 hastadan, korozif madde alımına bağlı klinik ve/veya endoskopik bulgular saptanan 35 hasta retrospektif olarak incelenmiştir. Hastalar yaş, cins, içilen maddenin türü, madde alımı ile hastaneye başvuru arasında geçen süre, korozif maddenin alınma nedeni, hastanede kalış süreleri, fizik muayene ve endoskopi bulguları ile uygulanan tedavi yöntemleri açısından değerlendirilmiştir.

Çıkarımlar: Korozif madde alımlarından sonra fleksibl endoskoplar ile fazla hava vermeden ve görerek ilerlenen endoskopik incelemede komplikasyon oranları oldukça düşüktür. Korozif madde alımından sonra geçen süre endoskopik inceleme kararımızı etkilememiş ve endoskopi uyguladığımız hiçbir hastamızda işleme ait komplikasyon gelişmemiştir. 35 hastadan 24' ü hastaneye yatırılarak tedavi edilmiş ve bunlardan 6'sına acil cerrahi girişim uygulanmıştır. Biri konservatif, ikisi ise cerrahi tedavi uygulanan hastalardan olmak üzere toplam 3 hasta (% 8.5) eks. olmuştur.

Sonuç: Korozif madde alımına bağlı özofagus ve mide yanıkları gerek erken gerekse de geç dönemde yüksek morbidite ve mortaliteye yol açabilmektedir. Bu hastalarda ilk müdahaleyi takiben endoskopik inceleme ile yaralanma ciddiyetinin belirlenmesi ve buna uygun takip ve tedavinin planlanması erken, hastaların hastaneden çıkarıldıktan sonra belli aralıklarla uzun süreli takiplerinin yapılması ise geç dönem mortalite ve morbidite oranlarını düşürür.

Anahtar kelimeler: Korozif özofajit, alkali, asit, endoskopi

SUMMARY

Caustic burns of the esophagus and stomach are serious injuries which frequently require surgical or medical treatment. Sixty-two patients were admitted to the Emergency Surgery service of University of Istanbul, Istanbul Medical School between January 1995 and January 2001. Thirty-five patients with clinical and/or endoscopic signs of caustic burns were included in this study. Twenty-four of these patients were hospitalized. Twenty-two patients underwent endoscopy, 10 of whom had Grade I, 12 had Grade II esophagitis. Furthermore; two patients with Grade II esophagitis had gastric, and one patient had gastro-duodenal burns. Six patients (17 %) with signs of acute abdomen required urgent laparotomy. Four of these patients had esophageal necrosis and gastric perforation, one had local necrosis in the gastric fundus, and one had normal findings. Two patients (5,7 %) who had gone surgical operation died on the 1st and 10th day of operation. One patient with Grade II esophagitis and stomach burn was lost by sudden respiratory arrest although there was regression of the endoscopic findings.

The mean follow-up period was 10 months. One patient with esophageal and gastric burn presented with pyloric stenosis, which required pyloroplasty. One patient with esophagectomy, expired following reconstruction after 9 months. Stricture was not detected in our nonoperative cases. In corrosive burn cases, early admission to the hospital, clinical and endoscopic close follow-up, early surgery when required, reduces morbidity and mortality significantly.

Key words: Corrosive esophagitis, acid, alkaline, endoscopy

Korozif madde alımı üst gastrointestinal sistem yaralanmalarının sık karşılaşılan nedenlerinden birisidir. En sık 1-5 ve 20-40 yaş gruplarında görülür. Korozif maddenin içilme nedeni birinci grupta kaza, ikinci grupta ise genellikle intihardır (1, 2, 3). Karaoğlu ve ark. Türkiye’de erişkinlerin intihar amaçlı korozif madde alımlarının (% 71.3 kaza, % 28.7 intihar) batı toplumlarına oranla daha az olduğunu ve kadınların erkeklerden 3 kat daha fazla bu amaçla korozif maddeleri içtiklerini belirtmişlerdir (4).

Bu maddeler mukozada hafif hiperemi ve ödemden, özofagus- mide nekrozu ve perforasyonuna kadar değişebilen ciddiyette yaralanmalara yol açabilirler. Yaralanmanın ciddiyetini belirleyen özelliklerin başında içilen korozif maddenin tipi, fiziksel durumu, konsantrasyonu, alınan miktarı ve özofagus-mide mukozası ile temas süresi gelir. Güçlü asit veya alkali alımlarında ciddi yaralanma ihtimali oldukça yüksektir. Bu maddeler eğer kaza eseri alınırsa tadının acılığı ve kötü kokusu nedeni ile az miktarda içilir ve alınan büyük bir kısmı da hemen çıkarılır. Bu nedenle de yaralanma daha çok ağız içi ve farinkste meydana gelir. Asitler çok hızlı bir şekilde özofagusu geçerler. Bunun sonucu olarak mukozada kuagülasyon nekrozu meydana gelir ve buda yüzeysel bir eskar ile sonuçlanır. Böylece derin dokularda hasar oluşumu engellenir. Bir başka deyişle asit alımlarında ciddi özofagus yaralanması nadirdir. Ayrıca özofagus mukozasının asitlere olan direncinin alkalilere oranla daha fazla olduğu düşünülmektedir (1,5,6,7).

Asitlerin aksine alkaliler tatsız, kokusuz ve az iritan olduğu için kaza ile dahi olsa daha fazla miktarda alınırlar. Alkali sıvıların viskozitesi yüksek olup, özofagus pasaj süresi uzundur. Mukozada lipoproteinlerin çözülmesine ve likefaksiyon nekrozuna yol açarak alkalen maddenin derindeki kas tabakalarına geçmesine, dolayısı ile de daha ciddi özofagus yaralanmalarına neden olurlar.

Güçlü asit ve alkaliler mideye geçtiklerinde pilorda spazma yol açarak antrumda birikirler.

Ancak fazla miktarlarda alındıklarında piloru geçerek duodenum ve jejunumu etkileyebilirler. Eğer koroziv maddeye bağlı mide perforasyonu gelişirse çevre organ ve dokularda da hasar meydana getirirler (1, 5).

Gelişmiş ülkelerin aksine ülkemizde halen asit ve alkali maddelerin temizlik başta olmak üzere çeşitli amaçlarla yaygın olarak kullanımı ve kolay elde edilebilir olmaları, gerek kaza, gerekse de intihar amaçlı içilme oranlarının yüksek olmasına neden olmaktadır. Hem erken hem de geç dönem mortalite ve morbiditesi oldukça yüksek olan bu üst gastrointestinal sistem yaralanmalarındaki son 6 yıllık deneyimlerimizi, literatür ışığı altında sunmayı uygun bulduk.

GEREÇ VE YÖNTEM

1995-2001 yılları arasında İ.Ü. İstanbul Tıp Fakültesi Genel Cerrahi ABD, Acil Cerrahi Servisine korozif madde içimi nedeni ile toplam 62 hasta müracaat etmiştir. Korozif madde alımına bağlı klinik ve/veya endoskopik bulgular saptanan 35 hasta retrospektif olarak incelenmiştir. Korozif madde alımı ifadesi ile kliniğimize baş vuran ancak yapılan fizik muayene ve endoskopik incelemelerinde korozif madde içimine ait hiçbir bulguya rastlanmayan ya da tetkik ve tedaviyi kabul etmeyen hastalar çalışma dışı bırakılmıştır. Hastalar yaş, cins, içilen maddenin türü, madde alımı ile hastaneye başvuru arasında geçen süre, korozif maddenin alınma nedeni, başvuru anındaki semptomlar, hastanede kalış süreleri, fizik muayene bulguları, gıda alımına geçiş zamanı, total parenteral beslenme (TPN) uygulama gerekliliği, laboratuvar, radyoloji ve endoskopi bulguları ile uygulanan tedavi yöntemleri açısından değerlendirilmiştir. 1998 yılı ortalarına kadar başvuran 16 hastadan sadece mesai saatleri içinde müracaat eden ve korozif madde alımından itibaren 8 saatten daha az süre geçen 3 hastaya endoskopik tetkik yaptırılabilmiştir. 1998 yılının ikinci yarısından itibaren kliniğimizde acil

TABLO 1: ÖZOFAGUSYANIKLARININ ENDOSKOPİK DERECELENDİRİLMESİ

Yaralanma Derecesi	Endoskopik Bulgular
Grade I	Mukozada ödem ve hiperemi
Grade II	Mukozal ülserasyon, psödomembran oluşumu
Grade III	Derin ülserasyonlar ve eskar oluşumu , ciddi ödeme bağlı lümen tıkanıklığı , siyahımsı renk değişikliği

endoskopi ünitesinin kurulması ve endoskopinin rutin kullanıma girmesi ile birlikte bu dönemde müracaat eden 19 hastanın ise tamamının tanı ve takiplerinde endoskopik inceleme uygulanmıştır. Endoskopik derecelendirme Tablo 1'de gösterildiği şekilde yapılmıştır.

BULGULAR

Korozif madde alımına bağlı şikayetlerle başvuran 62 hastadan 35'inde (% 57) korozif özofajitin klinik ve endoskopik bulguları saptandı ve 24 (% 39) hasta hastaneye yatırılarak takip ve tedavi edildi. 11 hasta ise ortalama 24 saat (6-36 saat) müşahade altında tutulduktan sonra gönderildi. Olguların 20'si (%57) kadın, 15'i (%43) erkekti. En genci 15, en yaşlısı 77 yaşında olup yaş ortalaması 34 idi. Korozif madde alınma nedeni 17 olguda intihar (%48), 15 olguda ise kaza (%52) idi. İçilen korozif maddenin türü 18 hastada (% 52) asit, 12 hastada (%34) alkali olarak belirlendi. Beş hastada (%14) içilen madde belirlenemedi. En sık içilenler 9 hastada sodyum hipoklorit (çamaşır suyu) , 8'inde hipoklorik asit (tuzruhu), 7'sinde nitrik asit (kezzap) idi (Tablo 2). Hastaneye geliş süreleri en kısa 15 dakika, en uzun 72 saat ortalama 15 saat idi.

Korozif madde içme öyküsü dışında, 27 hastada ağız ve dudaklarda yanar tarzda ağrı ve ağız kuruluğu, 11 hastada odinofaji, 2 hastada sitridor ve dispne, 2 hastada ses kısıklığı, 2 hastada hema-temez, 4 hastada retrosternal ağrı ve 11 hastada karın ağrısı yakınması mevcuttu. Hastanede kalış süreleri 14.4 gün (1-52 gün) idi.

Fizik muayene bulgusu olarak 4 hastada ateş, taşikardi, taşipne, 1 hastada dispne, 2 hastada şok bulguları, 4 hastada ağız içi mukozada ülserasyon ve siyah renkli eskar, 6 hastada periton iritasyon bulguları tespit edildi. Gıda alımına başlama zamanı ortalama 3,7 gün (1-21 gün) idi. 7 hastaya ortalama 10 gün süre ile (7-20 gün) TPN uygulandı. Total gastrektomi uygulanan 4 hastada ise jejunostomiden beslenme yapıldı.

Laboratuvar bulgusu olarak 13 hastada lökositoz tespit edildi. 3 hastada ciddi asidoz mevcuttu. Radyolojik değerlendirmede 2 hastada subdi-afragmatik serbest hava, 4 hastada pnömonik infiltrasyon saptandı .

1998 öncesi endoskopik inceleme yaptırılan 3 hastadan 1'inde grade 1, 2'sinde ise grade 2 özofajit saptandı. 1998 yılının ikinci yarısından itibaren korozif madde içimi ile başvuran tüm hastalara rutin üst gastrointestinal sistem endoskopisi uygulandı (n = 19). 9 olguda grade I

TABLO 2: OLGULARIN ALDIKLARI KORUZİF MADDENİN TÜRÜNE GÖRE DAĞILIMI

MADDENİN CİNSİ	MADDENİN TÜRÜ	OLGU SAYISI (%)
ASİT	Nitrik asit (kezzap)	7 (20)
	Hidroklorik asit (tuzruhu)	8 (23)
	Diğer	3 (8,5)
ALKALİ	Sodyum hipoklorit (çamaşır suyu)	9 (26)
	Sodyum hidroksit	2 (5,5)
	Diğer	1 (3)
BELİ RLENEMEDİ		5 (14)
TOPLAM		35 (100)

TABLO 3: ACİL AMELİYAT EDİLEN OLGULAR VE SONUÇLARI

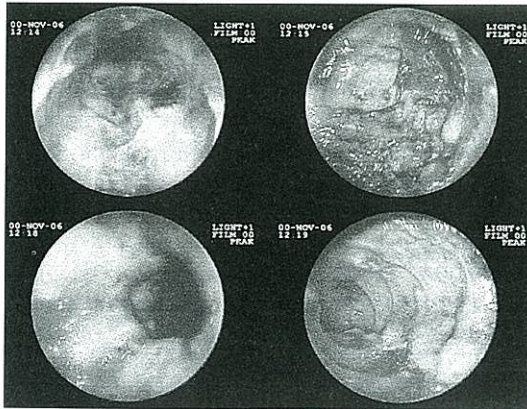
AMELİYAT BULGUSU	AMELİYAT	SAYI	SONUÇ
Özofagus yanığı + mide perforasyonu	Total özofajektomi + total gastrektomi	2	2 salah (1 dokuz ay sonra eksitus)
	Total gastrektomi + tüp özofajektomi	2	eksitus
Midede lokal nekroz	Wedge rezeksiyon	1	ş ifa
Normal batin bulguları	Lap.Ekspl.	1	ş ifa

özofajit ,10 olguda grade II özofajit saptandı. Grade II özofajiti olan olgulardan 3'ünde mide mukozasında siyahımsı renk değişikliği ve fosmembranlar, 4'ünde farinkste fosmembranlar görüldü. Mide yanığı saptanan olguların birinde duodenumda ödem ve hiperemi, bir diğerinde ise duodenumda yanığa bağlı fosmembranlar mevcuttu. Endoskopi yapılan tüm hastalar konservatif olarak tedavi edildi. Grade 1 özofajit saptanan olgulara endoskopik incelemeyi takiben gıda başlandı ve izlem süresini takiben gönderildi. Grade II özofajit saptananlara ilk endoskopiden 48 saat sonra kontrol endoskopisi yapıldı ve iyileşme bulguları saptananlara gıda başlandı. 1 ay sonra kontrol endoskopisi davetine gelen 4 hastada özofagusun normal endoskopik görünümde olduğu saptandı.

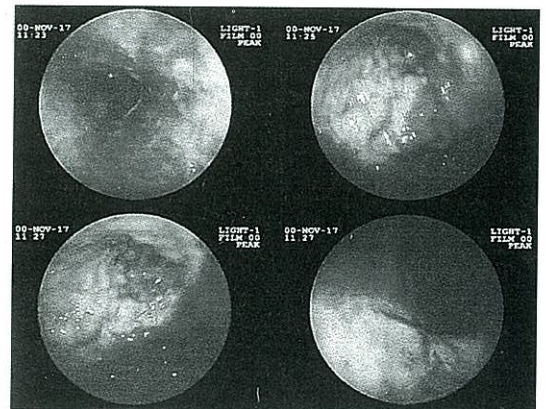
Mide mukozasında yanık saptanan 3 olguya tekrarlayan karın fizik muayenelerine ilaveten, ilk

endoskopiye takiben 2., 5., 7., günlerde ve daha sonrada hastanede kaldıkları sürece her hafta endoskopik takip uygulandı. Olguların birinde bir hafta sonra yapılan kontrol endoskopisinde mide yanığında iyileşme görülerek gıdaya başlandı ve 2. hafta sonunda yapılan kontrol endoskopisinde özofagus ve mide normal bulundu. İkinci hastaya ise 2. haftada gıda başlandı. Zaman zaman kusmaları olan hasta ancak 3. haftadan sonra gıdayı tolere edebildi. Ancak hastaneden çıkarıldıktan 15 gün sonra tekrar kusma şikayeti ile gelen hastanın kontrol endoskopisinde pilorda darlık tespit edildi. İki kez endoskopik dilatasyon uygulanmasına rağmen kusmaları devam eden hasta, korozif madde içiminden 6 hafta sonra ameliyata alınarak BTW + Jaboulay piloroplasti uygulandı.

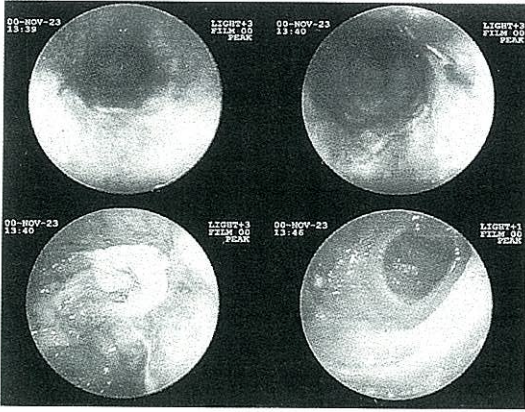
Hidrojen peroksit içimi ifadesiyle gelen 58 yaşındaki kadın hastamızda mide yanığı ile birlikte



Resim 1: Hidrojen Peroksit içen hastanın ilk endoskopi görüntüleri; özofagus, antrum, pilor, duodenum.



Resim 2: Kontrol endoskopisi görüntüleri; özofagus, antrum, pilor, duodenum.

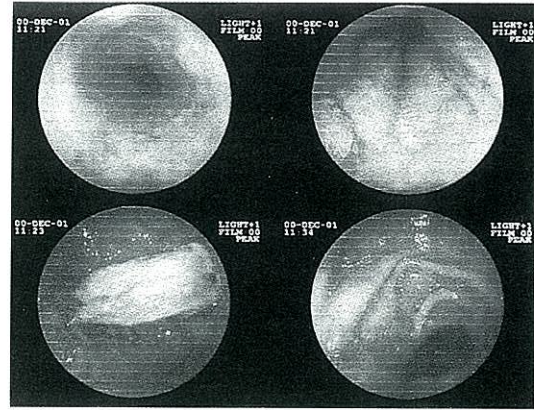


Resim 3: Kontrol endoskopisi görüntüleri; özofagus, distal özofagus, antrum, duodenum.

duodenum yanığı saptandı. Yapılan kontrol endoskopilerin de bulgulara gerileme gözlenmesine rağmen (Resim 1,2,3,4) aralıklı bulantı-kusma şikayetleri devam etti. Hasta yatışının 26.gününde ani gelişen solunum yetmezliği sonucu eks. oldu. Yapılan otopside herhangi bir peritonit veya mediastinit bulgusu saptanmadı.

1 olguda larinks ödeme gelişmesi üzerine trakeostomi açıldı. Kliniğimize başka hastanelerden sevk edilen ve korozif madde içimi ile hastanemize getirilişleri arasında 24 saatten daha fazla süre geçen (ortalama 37 saat) 6 hastaya (% 17) ilk resüsitasyonu takiben acil cerrahi girişim uygulandı (Tablo 3). Tüm olgularda ameliyat endikasyonu akut karın bulgularının gelişmesiydi. Beş hastada intihar amacı ile, bir hastada kaza ile korozif madde alımı söz konusuydu. Dördü asit, biri alkali madde içmişti. Psikiyatrik rahatsızlığı olan bir hastanın aldığı korozif maddenin türü anlaşılmadı. Ameliyat edilenlerin 4'ünde özofagus nekrozu ve mide perforasyonu, bir olguda mide fundusunda lokal nekroz ve bir olguda normal karın bulguları saptandı. Mide perforasyonu ve özofagus nekrozu saptanan 2 olguya total gastrektomi, trans-hiatal totale yakın özofajektomi ve servikal özofagostomi, 2'sine total gastrektomi ve tüp özofagostomi, midede lokal alanda nekroz saptanan hastaya ise wedge rezeksiyon, gastrotomi uygulandı. Özofajektomi ve özofagostomi uygulan 4 hastaya ayrıca beslenme amaçlı tüp jejunostomi açıldı.

Total gastrektomi ve tüp özofagostomi uygulanan 2 olgu postop 1. ve 10. günlerde sepsis nedeni ile kaybedildi. Bu hastalarda mide



Resim 4: En son yapılan endoskopi görüntüleri; Özofagus, distal özofagus, antrum, duodenum.

perforasyonu nedeni ile karın içi organlar ve parietal peritonda da hasar mevcuttu. Diğer iki hasta daha sonra rekonstrüksiyon ameliyatı uygulanmak üzere taburcu edildi. İstanbul Tıp Fakültesi Genel Cerrahi ABD, A servisinde her iki hastaya da rekonstrüktif cerrahi uygulandı. İlk ameliyattan 6 ay sonra sağ kolon ile özofagus rekonstrüksiyonu yapılan hastamız halen sağlıklı olarak yaşamını sürdürmektedir. Yaralanmadan 9 ay sonra yine sağ kolon ile rekonstrüksiyon ameliyatı uygulanan ikinci hasta ise kolon mezosundan kama ve buna bağlı ikinci operasyonu takiben postoperatuar erken dönemde eks. oldu.

Normal karın bulguları saptanan ve mideye wedge rezeksiyon uygulanan olgular postoperatuar 7. ve 12. günlerde şifa ile taburcu edildi.

Hastalar taburcu edildikten sonra her 6 ayda bir endoskopik kontrole çağrıldı. Kontrole gelen 5 hastanın ortalama 12 aylık (6- 30 ay) endoskopik takiplerinde herhangi bir geç komplikasyona rastlanmadı. Takip süreleri bir yılı geçen 3 hastanın özofagus ve antrum mukozalarından alınan biopsi sonuçlarında patoloji tespit edilmedi.

TARTIŞMA

Hastalar başvurduğunda öğrenilmesi gereken en önemli husus içilen maddenin cinsi, alınma amacı ve zamanıdır. Kaza sonucu alımlarda hastalar, pediatrik olgularda ise aileler hangi maddenin ne zaman alındığını belirtirken, intihar nedeni ile alınanlarda bunları belirlemek daha zordur.

Hastaların hava yolu açıklığı, solunum ve hemodinamik stabilitelelerinin sağlanması tedavinin

ilk basamağıdır. Stridor ve apne gelişen hastalarda dikkatli olunmalı, gerekirse elektif entübasyondan kaçınılmamalıdır. Zira bu olgularda hızla gelişen ödem daha sonra entübasyonuda imkansız hale getirebilir. Bir hastamıza ciddi larenks ödemi gelişmesi sonucu trakeostomi uygulanmıştır. Periferik damar yolu her hastada sağlanmalı, hipotansiyonu olan hastalarda ise ilaveten santral venöz basınç kateteri ve idrar sondası uygulanmalıdır (1, 5).

Özofagus pasaj süreleri çok kısa olduğu için asitler midede daha belirgin olmak üzere mukozada koagülasyon nekrozuna yol açarlar. Yüzeysel bir eskar ile sonuçlanan bu durum nedeniyle derin dokularda hasar gelişmesi nadirdir. Alkali sıvıların ise viskoziteleri asitlere oranla daha yüksek olduğundan, özofagus pasaj süreleri de daha uzundur. Ayrıca alkali sıvılar hücre yapısındaki lipoproteinleri çüzererek likefaksiyon nekrozuna yol açarlar. Dolayısı ile daha derin dokulara nüfuz ederler (1,5).

İntihar amacı ile daha fazla miktarda madde alındığından, daha ciddi yaralanmalar meydana gelir. Acil ameliyat gerektirecek ciddiyette yaralanma tespit edilen 6 hastamızdan 5'inde ve takip süresinde pilor stenozu gelişerek, ameliyat edilmek zorunda kalınan hastamızda korozif madde intihar amacı ile alınmıştı. Bunların beşinde kuvvetli asit, birinde kuvvetli alkali içimi söz konusu idi. Bir hastada ise içilen maddenin cinsi belirlenemedi. Serimizde ciddi yanıklı olguların çoğunluğunu asit içenlerin oluşturmasının nedeni, alınan asitlerin kuvvetli asit (hidroklorik asit, nitrik asit), alkalilerin ise zayıf bir alkali olan çamaşır suyu (sodyum hipoklorit) olması olarak düşünüldü (8, 9).

Wijburg ve ark. 1985 yılında yayınladıkları çalışmada, sirküler yanığı olan 32 hastaya uzun süreli nazogastrik tüp uyguladıklarını ve bu şekilde striktür gelişimini azalttıklarını belirtmişlerdir (10). Günümüzde daha fazla kabul gören görüş ise bu hastalarda körlemesine nazogastrik tüp uygulamasının azda olsa perforasyon riski taşıdığı ve striktür önleyici bir etkisinin bulunmadığı yönündedir (1,7). Biz hastalarımıza ilk müdahale esnasında nazogastrik sonda uygulamamaktayız. Ancak ciddi kusmaları olan hastalarda endoskopik inceleme sonrası uyguluyoruz.

Hem özofagus mukozasının korozif madde ile tekrar temasına ve hasarın artmasına, hem de aspirasyon pnömonisine yol açma ihtimali nedeniyle korozif maddenin sistemik etkileri ve mideye vereceği zararı azaltmak için emetiklerin

kullanılması kontrendikedir. Bu amaçla gastrik lavaj uygulanmasının da bir faydası yoktur. Hatta perforasyon ve korozif maddenin pilorun arkasına geçerek duodenum ve jejunumunda hasar görmesine yol açabilir (1, 5, 6, 7). Biz gerek emetikleri gereksede gastrik lavajı hastalarımızın tedavisinde hiç kullanmamaktayız.

Nötralize edici ajanların yararsız, hatta midede dilatasyona ve kusmaya yol açabileceklerinden zararlı olduğuna inanılmaktadır. Ayrıca oluşacak ekzotermik reaksiyonun dokulardaki hasarı daha da artırabileceği savunulmaktadır (1, 3). Buna karşın Homan ve ark. 1994 ve 1995 yıllarında ratlar üzerinde yaptıkları iki ayrı çalışmada alkali madde alınımından hemen sonra verilen su, süt veya hafif asitlerin (portakal suyu, kola) özofagusta oluşan hasarı azalttığını saptamışlardır (11,12). Kliniğimizde korozif madde alımı nedeni ile gelen hastalarda nötralize edici hiçbir ajan kullanılmamaktadır.

Erken dönemde steroid ve antibiotik uygulanmasının striktür ve enfeksiyöz komplikasyonları azalttığını savunanlar olmakla birlikte bunu ispat eden çalışmalar yoktur. Hatta yararsız olduğunu gösteren yayınlar mevcuttur. Anderson korozif özofajitli 60 çocuk hasta ile yaptığı kontrollü çalışmada kortikosteroid kullanılan gurup ile kontrol gurubu arasında striktür gelişmesi açısından anlamlı bir fark olmadığını göstermiştir (13, 14, 15, 16, 17, 18, 19, 20). Biz, steroidleri sadece larenks ödemi gelişen hastalarda kısa süreli olarak uygulamakta, profilaktik antibiyotik ise kullanmamaktayız. Klinik ve labaratuvar olarak perforasyon şüphesi olan veya perforasyon saptanan hastalarla infeksiyon bulguları tespit edilen olgularda antibiyoterapi uygulamaktayız.

Korozif madde içimlerinde hastaya uygulanacak tedavi protokolünü belirleyecek en önemli husus yaralanmanın ciddiyetinin belirlenmesidir. Bu amaçla solunum ve hemodinamik stabilitesi sağlanan, yapılan fizik muayene ve tetkiklerinde perforasyon lehine herhangi bir bulgu tespit edilmeyen hastalarda erken endoskopi uygulanması altın standarttır (2,6,8,17). Korozif madde alımının üzerinden 8 saatten fazla zaman geçenlerde endoskopi yapmanın zararlı olduğu görüşü günümüzde fazla taraftar bulamamaktadır. Fleksibl endoskoplarla görerek ve dikkatli bir şekilde ilerlendiğinde komplikasyon oranları oldukça düşüktür. Nitekim endoskopi uyguladığımız hiçbir hastamızda bu işleme bağlı komplikasyon gelişmemiştir (18,21,22,23,24).

Peritoneal irritasyon bulguları, abondan gas-

trointestinal kanama, direkt grafilerde veya bilgisayarlı tomografide peritoneal veya mediastinal serbest hava, kontrastlı grafilerde kontrast madde ekstravazasyonu ve endoskopik tetkikte perforasyon saptananlarda acil cerrahi girişim uygulanmalıdır. Erken cerrahi girişim laparotomi ile yapılmalıdır. Böylece mide, karın içi organlar ve abdominal özofagus iyi bir şekilde değerlendirilebilir. Gerekirse hiatus genişletilerek distal torakal özofagusta incelenebilir. Mide duvarında siyah lekelenme tüm katların nekrozunu gösterir. Perforasyon ya da nekroz durumunda total gastrektomi yapılmalıdır. Birlikte özofagusun çıkarılması da çoğu olguda gereklidir. Bunun için transhiatal yaklaşım yeterli olur. Servikal özofagus ise boyun cildine ağızlaştırılır (1,6,23,25,26). Bizim acil laparotomi uygulanan altı hastamızda da ameliyat endikasyonu akut karın bulgularının tespit edilmesiydi. Ancak bir hastamızda fizik muayene ile akut karın bulguları saptanmasına rağmen, laparotomide normal karın bulguları tespit edildi.

Endoskopi, özofagus ve mide mukozasının direkt görünmesini sağlamakla birlikte tespit edilen nekrozun derinliğini, yani organların tüm katlarını içine alıp almadığını gösteremez. Bu nedenle endoskopilerinde grade 3 yaralanma tespit edilen hastalarda özofagusun transmural nekrozunu belirlemek için torakoskopi, midenin transmural nekrozunu belirlemek için ise laparoskopik öneren araştırmacılar vardır (1). Amaç perforasyon olmadan nekrozun saptanması ve erken cerrahi girişim ile morbidite ve mortalitenin azaltılmasıdır. Bizim endoskopilerinde ciddi mide yanığı saptadığımız hastalarda alınan korozif maddenin asit olması ve dolayısı ile derin dokuların hasar görme ihtimalinin fazla olmaması nedeni ile laparoskopik uygulanmadı. Sık sık tekrarlanan fizik muayene, lökosit ve koltukaltı-rektal ısı farkı ile takip edildi.

Buna karşın bazı araştırmacılar daha agresif yaklaşım önermektedir. Estrera ve ark. endoskopide II. ve III. derece yanık saptanan tüm olgulara laparotomi yapmışlar. Tam kat yaralanma saptananlara rezeksiyon, tam kat yaralanma olmayanlara ise silikon özofageal stent uygulamışlardır. Bu yaklaşımla striktür gelişimi ve mortalitenin azaldığını gözlemlemişlerdir (23).

Korozif madde içimine bağlı bilinen geç komplikasyonlar özofagus striktürü, antrum veya pilor stenozu ve kanser gelişimidir (6, 18, 21). Grade II. özofagus yanıklarında striktür gelişme ihtimali % 20-30 iken III. derece yanıklarda % 90

civarındadır (1). Karaoğlu ve ark. yaptıkları çalışmada alınan korozif maddenin miktarı ile erken dönemde dilatasyon gerekliliği, hastaneye başvuru süresi ile darlık ve fistül gelişimi arasında istatistiksel açıdan anlamlı bir ilişki saptamışlardır (4). Bizim bir hastamızda pilor stenozu gelişmiş ve Jaboulay piloroplasti uygulanmıştır. Ani gelişen solunum yetmezliği nedeni ile kaybedilen hastamızın en son endoskopisinde antral stenoz gelişmekte olduğu gözlenmiştir (Resim 3).

Mortalite intihar amaçlı korozif madde alımlarında daha yüksektir. Gogler'in 60 olgudan oluşan çalışmasında mortalite oranı % 20, Lai ve ark. 220 olguluk serilerinde ise % 10 olarak verilmiştir. Lai'nin çalışmasında ciddi korozif yanığı olan 27 olgudan 21'i (% 78) eks. olmuştur (2, 3). Werezckei, ciddi korozif yanığı olan 22 hastadan 10'unda acil cerrahi girişim uyguladığını ve bunlardan 4'ünün (% 40) ilk 24 saat içinde eks. olduğunu belirtmiştir (28). Serimizde yatırılarak tedavi edilen 24 hastadan 6'sına acil cerrahi girişim uygulanmış ve bunlardan 2'si (% 33) eks. olmuştur. Çalışma gurubumuzu oluşturan 35 hastadan ise toplam 3 hasta (% 8.5) kaybedilmiştir.

Postkorozif özofagus kanseri gelişme riskinin normal popülasyona göre 1000 kat arttığı ve 20-40 yıl sonra geliştiği bildirilmektedir. Bu nedenle korozif madde içen hastalara en az yılda bir kez endoskopi yapılması ve biopsi alınması önerilmektedir (18,21,27).

Korozif madde alımına bağlı özofagus ve mide yanıkları gerek erken gereksede geç dönemde yüksek morbidite ve mortaliteye yol açabilmektedir. Bu hastalarda ilk müdahaleyi takiben endoskopik inceleme ile yaralanma ciddiyetinin belirlenmesi ve buna uygun takip ve tedavinin planlanması erken, hastaların hastaneden çıkarıldıktan sonra belli aralıklarla uzun süreli takiplerinin yapılması ise geç dönem mortalite ve morbidite oranlarını düşüreceği inancındayız.

KAYNAKLAR

1. Lu A, Altorki N: Caustic burns of the esophagus. In: Cameron JL, eds. *Current Surgical Therapy*. Philadelphia: WB Saunders, 1998: 55-8.
2. Gogler H, Walf B, Ibe K, Bucherl ES: Corrosive burns of the upper gastrointestinal tract in adults. *Zentralbl Chir* 1988; 113 (6): 345-50.
3. Lai KH, Huang BS, Huang MH, Huang MS, Wu JK, Liu M, Lee CH: Emergency surgical intervention for severe corrosive injuries of the upper digestive tract. *Chung Hua Hsueh Tsa Chih* 1995; 56 (1): 40-6.

4. Karaoğlu ÖA, Özütemiz Ö, İltter T, Batur N, Yönetçi O: Akut korozif özofajit: 108 olgunun değerlendirilmesi. *Gastroenteroloji* 1996; 7 (1 ek): 1-4.
5. Skinner D.B: Perforation of the esophagus: Spontaneous (Boerhaave's Syndrome), traumatic and following esophagoscopy. In: Sabiston DC, eds: *Textbook of Surgery*. Philadelphia: WB Saunders; 1997; 749-753.
6. Iannettoni MD, Stirling MC, Orringer MB: Esophageal trauma. In: Zuidema GD, eds. *Shackelford's Surgery of the Alimentary Tract*. Philadelphia: WB Saunders, 1996; 482-5.
7. Howell JM: Alkaline ingestions. *Ann Emerg Med* 1986; 15(7): 820-5.
8. Sugava C, Lucas CE: Caustic injury of the upper gastrointestinal tract in adults: a clinical and endoscopic study. *Surgery* 1989; 106(4): 802-7.
9. Wason S: The emergency management of caustic ingestions. *J Emerg Med* 1985; 2(3):175-82.
10. Wijburg FA, Beukers MM, Heymans HS, et al: Nasogastric intubation as sole treatment of caustic esophageal lesions. *Ann Otol Rhinol Laryngol* 1985; 94(4 Pt 1):337-41.
11. Homan CS, Maitra SR, Lane BP, et al: Therapeutic effects of water and milk for acute alkali injury of the esophagus. *Ann Emerg Med* 1994; 24(1):14-20.
12. Homan CS, Maitra SR, Lane BP, et al: Effective treatment for acute alkali injury to the esophagus using weak-acid neutralization therapy: an ex vivo study. *Acad Emerg Med* 1995; 2(11):952-8.
13. Anderson KD, Rouse TM, Randolph JG: A controlled trial of corticosteroids in children with corrosive injury of the esopagus. *N Engl. J Med* 1990; 6; 323 (10): 637-40.
14. Oakes DD: Reconsidering the diagnosis and treatment of patients following ingestion of liquid lye. *J Clin Gastroenterol* 1995; 21(2): 85-6.
15. Oakes DD, Sherck JP, Mark JB: Lye ingestion. Clinical patterns and therapeutic implications. *J Thorac Cardiovasc Surg* 1982; 83(2):194-204.
16. Howell JM, Dalsey WC, Harsell FW, et al: Steroids for the treatment of corosive esophageal injury: a statistical analysis of past studies. *Am J Emerg Med* 1992; 10(5): 421-5.
17. Ferguson MK, Migliore M, Staszak VM, et al: Early evaluation and therapy for caustic esophageal injury. *Am J Surg* 1989; 157(1):116-20.
18. Moore WR: Caustic ingestions. Pathophysiology, diagnosis and treatment. *Clin Pediatr* 1986; 25(4): 192-6.
19. Karnak I, Tanyel FC, Büyükpamukçu N, et al: Combined use of steroids, antibiotics and early bougienage against stricture formation following caustic esophageal burns. *J Cardiovasc Surg* 1999; 40(2): 307-10.
20. Ulman I, Mutaf O: A critique of sistemic steroids in the management of caustic esophageal burns in children. *Eur J Pediatr Surg* 1998; 8(2): 71-4.
21. Gumaste VV, Dave PB. Ingestion of corrosive substances by adults. *Am J Gastroenterol* 1992; 87(1):1-5.
22. Sarfati E, Gossot D, Assens P, et al: Management of caustic ingestion in adults. *Br J Surg* 1987; 74(2): 146-8.
23. Estrera A, Taylor W, Mills LJ, et al: Corrosive burns of the esophagus and stomach: a recommendation for an aggressive surgical approach. *Ann Thorac Surg* 1986; 41(3): 276-83.
24. Andreoni B, Farina ML, Biffi R, Crosta C: Esophageal perforation and caustic injury: Emergency management of caustic ingestion. *Dis Esophagus* 1997; 10 (2): 95-100.
25. Kirsh MM, Peterson A, Brown JW, et al: Treatment of caustic injuries of the esophagus: a ten year experience. *Ann Surg* 1978; 188 (5): 675-8.
26. Cattan P, Munoz-Bongrand N, et al: Extensive abdominal surgery after coustic ingestion. *Ann Surg* 2000; 231(4):519-23.
27. Appelqvist P, Salmo M: Lye corrosion carcinoma of the esophagus: A review of 63 cases. *Cancer* 1980; 45:2655-8.
28. Vereczkei A, Varga G, Poto L, Horvath OP: Management of corrosive injuries of the esophagus. *Acta Chir Hung* 1999; 38 (1): 119-22.

YAZIŞMA ADRESİ:

Dr.Cemalettin ERTEKİN
İ.Ü. İstanbul Tıp Fakültesi
Genel Cerrahi Anabilim Dalı, İSTANBUL