

# Minik Aletlerle Laparoskopik Kolesistektomi (Minisite Kolesistektomi)

## LAPAROSCOPIC CHOLECYSTECTOMY WITH MINI INSTRUMENTS (Minisite Cholecystectomy)

Dr.Ahmet ALPONAT, Dr.Anıl ÇUBUKÇU,  
Dr.Neşet Nuri GÖNÜLLÜ, Dr.Zafer CANTÜRK, Dr.Oğuz ÖZBAY

Kocaeli Üniversitesi Tıp Fakültesi, Genel Cerrahi ABD, İZMİT

### ÖZET

**Amaç:** Bu çalışmada minisite kolesistektomi tekniği, avantajları ve endikasyon sınırlarının irdelenmesi hedeflenmiştir.

**Durum değerlendirilmesi:** Teknolojideki gelişmelerle laparoskopik cerrahide kullanılan enstrümanların çapları 2 milimetreye kadar küçültülebilmektedir. Bu enstrümanlarla yapılan laparoskopik ameliyatlarda daha iyi kozmetik sonuçlar ve daha az travma beklentisi mevcuttur.

**Yöntem:** Şubat 98 - Temmuz 99 tarihleri arasında 22 hastaya minisite kolesistektomi tekniği denenmiştir. Standart laparoskopik kolesistektomideki lokalizasyonlarına yerleştirilen 1 adet 10 mm (umbilikus) ve 3 adet 2 mm. lik port (sağ subkostal bölgede) ile ameliyat gerçekleştirilmiştir.

**Çıkarımlar:** Toplam 22 hastanın 4'ü ilk diagnostik laparoskopiden sonra safra kesesi etrafındaki ciddi yapışıklıklar ya da kese duvarının kalın olmasından dolayı çalışmadan çıkarıldı. Tekniğe uygun olarak düşünülen 18 hastanın 15'inde ameliyat bu teknikle tamamlanabildi. Ortalama yaş 46.7 (23 - 78) olup kadın / erkek oranı 13: 2 idi. Ortalama ameliyat süresi 74.9 dakika (45-110) idi. Kontrol edilemeyen kanama nedeniyle 2, anatominin yeterince ortaya konulamaması nedeniyle 1 hastada olmak üzere toplam 3 hastada standart laparoskopik kolesistektomiye dönüldü ve ameliyatlar bu teknikle tamamlandı.

**Sonuçlar:** Minisite kolesistektomi, bu teknikte kullanılan 2 mm`lik enstrümanlara ait bazı dezavantajlar nedeni ile ancak seçilmiş hastalarda uygulanabilir bir teknik olarak görülmektedir. Ancak bu dezavantajların teknolojideki aşamaları ve bu teknikte deneyim kazanıldıkça azalacağını düşünüyoruz. Kozmetik sonuçları hem cerrahlar hem de hastalar tarafından mükemmel olarak değerlendirildiği için dahaiyi kozmetik sonuç beklentisi olan özellikle genç hanım hastalarda iyi bir alternatif olarak düşünülebilir.

**Anahtar kelimeler:** Minisite kolesistektomi

### SUMMARY

The advantages and technical details of minisite cholecystectomy (MC) were investigated in this study. The rapid development in the endoscopic industry has recently introduced 2 mm delicate instrument into the laparoscopic field. The main objectives were to have smaller incision, better cosmetic result, less trauma, therefore lower morbidity rate. Twentytwo consecutive patients who were admitted for elective laparoscopic cholecystectomy (LC) were introduced into the study. Following the evaluation of presence of adhesions around the gallbladder at the beginning of the operation, 18 patients were considered suitable for MC. Operation was successfully completed in 15 patients and conversion to standard LC was required in 3 patients due to bleeding (in 2 cases) and difficulty in defining anatomy (in one case). The mean age was 46.1 years (range 23 - 78) and female/male ratio was 13/2. The average operating time was 79.4 minutes (range 45-110). Technique was performed using four punctures with one 10 mm port in the umbilicus and three 2 mm port as in the same position with standard laparoscopic cholecystectomy (in the right subcostal region). The retraction of the fundus and dissection on hepatoduodenal ligament was performed using mini graspers and miniscissors. Clips were applied to the cystic duct and artery through the umbilical port after changing the 10 mm telescope to 2 mm telescope which was introduced via epigastric port. Gallbladder was delivered



from the umbilical port under the direct vision of 2 mm scope. All patients were ambulatory 6 hours after the operation. All were discharged at 24 hours. Postoperative analgesic requirement was not different from those who underwent standart LC. At the evaluation of the scar tissue 3 months after the operation 2 mm port sites were barely visible and all patients scored their scar tissue as excellent.

**Keywords:** Minisite cholecystectomy

Laparoskopik kolesistektomi günümüzde semptomatik kolelitiyazisin tedavisinde altın standart olarak kabul edilmektedir. Fizyolojik, biokimyasal ve travmaya nöro-endokrin cevapları inceleyen çalışmalarla, bu yöntemin açık kolesistektomiye göre daha az travmatik olduğu kanıtlanmıştır (1,2). Laparoskopik kolesistektomi için daha önce kontrendikasyon olarak kabul edilen faktörlerin çoğu artık mutlak kontrendikasyon olmaktan çıkmıştır. Açık kolesistektomiye dönüş oranları da artan tecrübe ve ilerleyen teknoloji ile birlikte azalmıştır (3,4). Laparoskopik enstrümanların boyutlarında sınırlar artık 2 milimetreye (çap) kadar inmiştir. Bu nazik enstrümanlar kullanılarak yapılan işlemler ilk başlarda diyagnostik laparoskopi ile sınırlı iken, son zamanlarda batin içinde ve retroperitoneumda komplike ameliyatlar yapılabile hale gelmiştir (5,6,7). İki milimetre çapındaki aletler kullanılarak yapılan safra kesesi ameliyatlara minisite kolesistektomi (MK) denilmektedir (8).

Bu çalışmada MK tekniği uygulanmış olan 18 kolesistektomi olgusu ve bu tekniğin detayları irdelenmiştir.

## GEREÇ VE YÖNTEM

**Hastalar:** Şubat 1998 - Temmuz 1999 tarihleri arasında, elektif şartlar altında laparoskopik kolesistektomi planlanan hastalardan 22'sine MK uygulandı. Hastaların tamamı American Society of Anaesthesiology (ASA) sınıflamasına göre 1. Kategoriye girmektedir idi.

**Cerrahi Teknik:** Hastaların tamamına genel anestezi uygulandı. Tüm ameliyatlar aynı ekip tarafından gerçekleştirildi. Tüm hastalara 1. kuşak sefalosporinler ile antibiyotik profilaksisi uygulandı. Nazogastrik sonda ameliyat sırasında midenin boşaltılması amacıyla kullanıldı ve ameliyat bitiminde çekildi. İdrar sondası hiçbir hastaya uygulanmadı. Teleskop için göbekten 10 mm' lik trokar girildikten sonra laparoskopik eksplorasyon gerçekleştirildi. Safra kesesi duvar kalınlığı, çevre dokularla yapışık olup olmadığı, varsa yapışıklıkların derecesi değerlendirildi. Ciddi yapışıklığı olan ve

safra kesesi duvarı 2 mm' lik grasperin tutamayacağı kadar kalın olan hastalar çalışma dışı bırakıldı. Diğer trokarlar, tamamı 2 mm (Minisite, Autosuture, Norwalk, CT) olmak üzere standart laparoskopik kolesistektomideki (SLK) pozisyonlarına yerleştirildi. Safra kesesinin, sağ kolik bölgedeki trokardan girilen 2 mm' lik mini-grasper (Minisite Endograsp, Autosuture, Norwalk, CT) ile yukarı doğru itilmesini takiben, hepatoduodenal bağ üzerinde mini-grasper ve mini-makas (Minishears, Autosuture, Norwalk, CT) ile disseksiyon yapıldı. Önce sistik kanal disseke edildi. Epigastrium lokalizasyonlu trokardan 2 mm' lik teleskop (Karl-Storz, Tuttlingen, Germany), umbilikal trokardan ise 10 mm' lik klip aplikatörü (Endoclip, Autosuture, Norwalk, CT) yerleştirilerek klipler uygulandı. Sistik arter preparasyonundan sonra aynı işlem sistik arterin kliplenmesi için tekrarlandı. Safra kesesi, yatağından mini-makas ile koterizasyon ve keskin disseksiyon yapılarak ayrıldı. Epigastriumdaki trokardan tekrar 2 mm' lik teleskop girilerek kese direkt görüntü altında, umbilikustaki 10 mm' lik trokardan dışarı alındı. Anatominin açık bir şekilde ortaya konulamadığı ve disseksiyon esnasında ortaya çıkan kanamanın kısa sürede kontrol altına alınamadığı hallerde derhal SLK' ye dönme prensibi benimsendi. Umbilikustaki trokar deliği katlar halinde onarıldı. Diğer trokar yarası ağızları steri-strip ile dikiş konulmaksızın yakınlştırıldı.

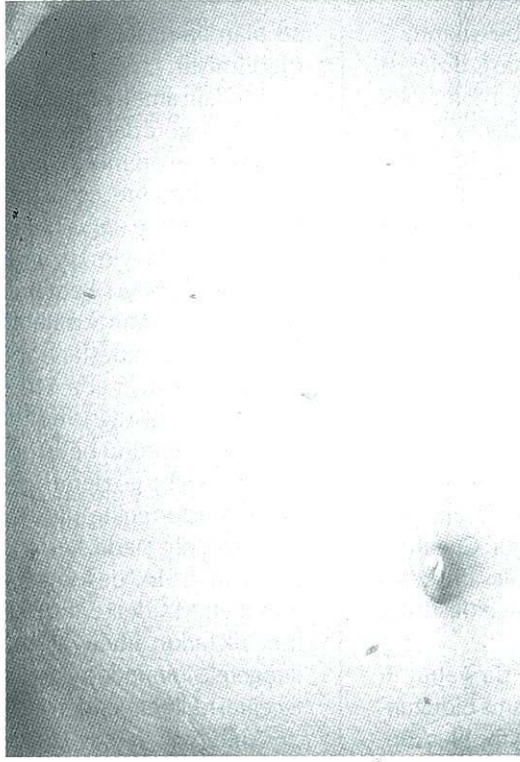
**Ameliyat sonrası dönemde ağrı kesilmesi:** Ameliyat sonrası ağrı için piroksikam 20 mg (Felden, Pfizer, İstanbul) derlenme odasında ve ağrı skoru (O = ağrı yok - 10 = çok şiddetli ağrı) göz önüne alınarak puan 3 ve üzeri olduğunda 20 mg ek doz olarak (40 mg/gün dozu aşmayacak şekilde) uygulandı.

**Yara değerlendirilmesi:** Trokar yerierindeki skar dokuları ameliyattan 3 ay sonra hastalar tarafından (O = skar yok ile 10 = çok kötü skar arasında puanlanarak) tamamen hastanın memnuniyetini esas alan sistemle değerlendirildi.

## SONUÇLAR

Toplam 22 hastaya MK tekniği planlandı.





**Resim 1:** Umbilikal insizyon (10 mm) göbek çukuru içinde saklanmış ve 2 mm port yaraları zorlukla seçilebiliyor.

Ameliyatın hemen başındaki laparoskopik eksplozasyondan sonra kese duvarı kalın olan ya da ciddi yapışıklıkları olan 4 hasta çalışma dışı bırakıldı. Bu hastalarda SLK ile ameliyat tamamlandı. Hastaların 2'si erkek, 16'sı kadın olup ortalama yaş 46.1 (23-78) idi. Ortalama vücut kütle indeksi (VKİ) 27 (20.2 – 38.2) olarak bulundu. Ortalama ameliyat süresi (anestezinin başlangıcından bitişine kadar geçen süre) 79.4 (45-110) dakikası idi. Hiçbir hastada intraoperatif kolanjiyografi gereksinimi olmadı. İki olguda kanama (hepatoduodenal bağ üzerindeki disseksiyon sırasında oluşan), 1 olguda ise anatominin yeterince ortaya konulamaması nedeniyle toplam 3 olguda SLK'ye geçme zorunluluğu oldu. Kanama odakları 5 milimetrelik enstrümanlarla rahatlıkla ortaya konularak koterizasyon ve klip uygulamaları ile kontrol altına alındı. SLK'ye dönülen olguların hiçbirinde açık ameliyata geçiş gerekmedi.

Ağrı kesici gereksinimi ilk 24 saat için 34 (SD 9.7)mg piroksikam idi. Sadece bir hastada ek olarak opiat (tek doz 50 mg Meperidine) uygulanması gerekti. İlk 24 saatten sonra hiçbir hastada ağrı kesici gereksinimi olmadı.

Hastaların tamamında postoperatif 8. saatten itibaren sıvı gıda alımı ve mobilizasyon başlatıldı. Postoperatif 24. saatte hastaların tamamı taburcu edildi. Hiçbir hastada erken ya da geç komplikasyon ve mortalite olmadı. Ameliyattan 3 ay sonra yapılan değerlendirmelerde yara iyileşmesi ve kozmetik sonuçlar hastalar tarafından mükemmel olarak değerlendirildi (Resim 1). Skar dokusu skorları MK için 0.71 ( $\pm 0.83$ ) iken SLK için 1.93 ( $\pm 1.2$ ) idi ( $p = 0.0045$ ).

## TARTIŞMA

Teknolojideki son gelişmelerle laparoskopik cerrahi sınırlarına ulaşmaktadır. Bugün trokar, teleskop, grasper ve makas çapları 2 mm'ye kadar düşmüştür. Laparoskopik cerrahlar, bu nazik enstrümanlarla yapılan komplike batın ameliyatlarında gün geçtikçe daha fazla deneyim kazanmaktadır (9,10,11).

Ancak bu ince enstrümanların bazı dezavantajları vardır. Örneğin fibrotik, ödemli dokuları bu aletlerle tutma konusunda gereksiz ısrar, bu pahalı aletlerin mekanik bağlantılarında onarıla-



maz hasarlara yol açabilir. Diğer bir sıkıntı, 2 mm' lik grasperların yalıtımsız olması, dolayısı ile koter bağlanamamasıdır. Bugün için 2 mm' lik enstrümanlardan yalıtımlı olanlar sadece ucu top şeklinde koter probu, makas ve bipolar koterdir. Ancak kanamalı bir odağı bu aletlerle yakalayarak koterize etmek kolay değildir. Bu yüzden umbilikal trokar girildikten sonra safra kesesi duvarının kalınlığı, ve safra kesesinin çevre dokularla sıkı fibrotik yapışıkları olup olmadığı değerlendirilmeli ve o olgu için bu tekniğin uygulanabilirliğine en başta karar verilmelidir. Ancak yapışıklıklar tek başına kontrendikasyon değildir. Serimizde daha önce geçirilmiş mide rezeksiyonuna bağlı safra kesesi duvarı ile çevre organlar arasındaki orta dereceli yapışıklıklar olan iki hastada disseksiyon sorunsuz olarak gerçekleştirilebilmiştir. Cheah ve arkadaşları da, bu teknikle, inflame bir safra kesesinde retrograd kolesistektomi gerçekleştirilebileceğini göstermişlerdir (12).

MK sırasında bipolar koter ya da yalıtımlı makas ile kontrol edilemeyen bir kanama olduğunda, epigastriumdaki trokardan 2 mm' lik teleskop, umbilikal trokardan da endoklip veya 5 mm' lik grasper girilerek kanamaya müdahale edilebilir. Fakat 2 mm' lik teleskobun görüntüsü 5 ya da 10 mm' lik teleskoplardaki kadar net değildir. Dolayısıyla ciddi olduğu düşünülen bir kanama oluştuğunda, görüntü ameliyat sahasına dolan kanla daha fazla bozulmadan, SLK'ye dönmek daha akılcı bir yaklaşım gibi gözükmektedir. Biz böyle bir kanama ile karşılaştığımız zaman ilk basamakta umbilikal trokardan batına sokulan bir gazlı bez parçası ile kanama alanına kompresyon uyguluyoruz. Eğer bu kompresyon sonrasında kanama hafiflerse bipolar koter ile kanamayı durdurmaya çalışıyoruz. Eğer kompresyon hiç etkili olmamışsa zaman kaybetmeden SLK'ye dönüyoruz. Serimizde 2 hastada bu tür bir kanama ile karşılaşıldı, ikisinde de kanama SLK tekniğine dönülerek kontrol edilebildi.

İlk değerlendirme esnasında MK yönünde karar vermiş olsak da, eğer 15 dakika boyunca disseksiyonda hiç ilerleme kaydedemezsek SLK'ye dönüyoruz. SLK'ye dönüşüm yalnızca 2 mm' lik trokarların 5 ve 10 mm' liklerle değiştirilmesinden ibarettir. Dolayısıyla zaman yitirmeksizin yapılan dönüşüm bir yenilgi gibi değil, tam aksine güvenlik için atılan bir adım olarak değerlendirilmelidir. Bu nedenle dönüşüm 1 hastada gerekli olmuş ve bu hastada SLK başarı ile tamamlanabilmiştir.

Obesite bu teknik için çok ciddi bir sorun yaratmıyor gibi gözükmektedir. Serimizde VKİ 32 ve

38 olan iki hastada MK problemsiz olarak bitirilebilmiştir.

MK için ameliyat süresinin tarafımızdan yapılan SLK'ye göre daha uzun olduğu gözükmektedir. Bunun sebebi henüz öğrenme aşamasında olmamız ve kliplene esnasında yapılan 2 mm ve 10mm teleskop değişikliklerinin belli bir zaman almasıdır. Deneyim kazanıldığında ve her iki teleskop için de ayrı kamera sistemleri kurulduğunda bu sürenin kısalabileceğine inanıyoruz.

Ngoi ve arkadaşları randomize prospektif olmayan bir çalışmada MK uygulanan hastaların ameliyat sonrası ağrı ve ağrı kesici ilaç ihtiyacının daha az olduğunu belirtmişlerdir (8). Serimizde ilk sonuçlar bu gözlemi doğrulamamakla beraber halen sürdürmekte olduğumuz prospektif randomize çalışmada kesin yanıt alabileceğimizi umuyoruz. SLK' de toplam insizyon uzunluğu 30 mm iken MK de 16 mm' dir. Ancak aradaki 14 mm' lik farkın ameliyat sonrası ağrı ve ağrı kesici ilaç gereksiniminde anlamlı azalmaya neden olabileceğini iddia etmek gerçekten güç gözükmektedir.

Ameliyattan 3 ay sonra yapılan yara dokusu değerlendirmesinde, 2 mm' lik trokar yerlerinin hastaların bir çoğunda, ilk bakışta fark edilemeyecek kadar iyi iyileşmiş olduğu saptandı. İki ile beş mm' lik skar dokusu arasındaki fark kimi cerrahlar tarafından sadece teknoloji üretenlerin fantazisi ya da tekniği uygulayanın tatmini olarak değerlendirilebilir. Ancak gerçek, hastaya böyle bir ameliyat geçirdiğini hatırlatan ilk bakışta görülebilen bir yara izinin kalmamış olmasıdır.

Sonuç olarak MK kozmetik beklentileri ön planda olan hastalar için iyi bir seçenektir ve sadece seçilmiş, uygun olgularda koşullar fazla zorlanmadan denenebilir kanaatindeyiz.

## KAYNAKLAR

1. Cho JM, Laporta AJ, Clark AJ, Schofield MJ, Hammond JL, Mallory DL: Response of serum cytokines in patients undergoing laparoscopic cholecystectomy. *Surg Endosc* 1994; 8: 1380-83.
2. Karasiamakis AJ, Makri GG, Mantzioka A, Karousos D, Karatzas G: Systemic stress response after laparoscopic or open cholecystectomy: a randomized trial. *Br J Surg* 1997; 84: 467-70.
3. Dubois F, Berthelot G, Levard H: Coelioscopic cholecystectomy experience with 2006 cases. *World J Surg* 1995; 19: 748-51.
4. Alponat A, Kum CK, Koh BC, Rajnakova A, Coh PMY: Predictive factors for conversion of

- laparoscopic cholecystectomy. *World J Surg* 1997; 21: 629-32.
5. Gagner M, Garcia RA: Technical aspects of minimally invasive abdominal surgery performed with needlescopic instruments. *Surg Laparosc Endosc* 1998; 8 (3): 171-73.
  6. Ferzli C, Sayad RA, Nabagiez J: Needlescopic extraperitoneal repair of inguinal hernias. *Surg Endosc* 1999; 13: 822-24.
  7. Soble JJ, Gill IS: Needlescopic urology: incorporating 2 mm instruments in laparoscopic surgery. *Urology* 1998; 52: 187-89.
  8. Ngoi SS, Goh PMY, Kum CK, Cheah WK: Needlescopic or minisite cholecystectomy. *Surg Endosc* 1999; 13: 303-5.
  9. Yu SC, Yuan RH, Chen SC, Lee WJ: Combined use of mini-laparoscope and conventional laparoscope in laparoscopic cholecystectomy; preservation of minimal invasiveness. *J Laparoendosc Adv Surg Tech* 1999; 9 (1): 57-59.
  10. Yuan RH, Lee WJ, Yu SC: Minilaparoscopic cholecystectomy: a cosmetically better almost scarless procedure. *J Laparoendosc Adv Surg Tech* 1997; 7: 205-8.
  11. Reardon PR, Kamelgard JJ, Applebaum B, Rossman L, Brunicardi FC: Feasibility of laparoscopic cholecystectomy with miniaturized instrumentation in 50 consecutive cases. *World J Surg* 1999; 23: 128-131.
  12. Cheah WK, Goh P, Gagner M, So J: Needlescopic retrograde cholecystectomy. *Surg Laparosc*

---

**YAZIŞMA ADRESİ:**

Dr. Ahmet ALPONAT  
Kocaeli Üniversitesi Tıp Fakültesi,  
Genel Cerrahi ABD, KOCAELİ