

Mide Kanserinde Total Gastrektomi Sonrası Elle veya Staplerle Yapılan Özofagojejunostomi Tekniklerinin Karşılaştırılması

A COMPARISON OF STAPLED VERSUS HAND ESOPHAGOJEJUNOSTOMY AFTER TOTAL GASTRECTOMY FOR GASTRIC CANCER

Dr.Türker BULUT, Dr.Sertaç DEMİREL, Dr.Sümer YAMANER, Dr.Dursun BUĞRA,
Dr.Ali AKYÜZ, Dr.Yılmaz BÜYÜKUNCU, Dr.Necmettin SÖKÜCÜ, Dr.Yusuf GÖKŞEN

İstanbul Üniversitesi, İstanbul Tıp Fakültesi, Genel Cerrahi ABD, B Servisi, İSTANBUL

ÖZET

Amaç: Mide kanseri için yapılan total gastrektomi sırasında uygulanan özofagojejunostomi anastomozu erken dönemde kaçak, cerrahi sınırdaki tümör kalması, geç dönemde de darlık riski taşımaktadır. Anastomozun elle veya staplerle yapılmasının bu riskleri ne yönde etkilediği retrospektif bir çalışmada incelenmiştir.

Yöntem: Ocak 1992 - Aralık 1998 tarihleri arasındaki 7 yıl içinde 104 hastaya mide kansinomu tanısıyla total radikal gastrektomi + Roux en Y özofagojejunostomi uygulanmıştır. Kırkiki (% 40) hastada elle, 62 (% 60) hastada ise 25 mm'lik sirküler stapler ile anastomoz yapılmıştır.

Bulgular: Hastaların sekizinde (% 7.6) klinik olarak anastomoz kaçağı saptanmıştır. Kaçak saptanan anastomozların yedisinin (% 16.7) elle, birinin ise (% 1.6) stapler ile yapıldığı belirlenmiştir. Histopatolojik inceleme sonucunda yedi hastada (% 6.7) anastomoz hattında tümör hücresi saptanmıştır. Bu anastomozların dördü (% 9.5) elle, üçü (% 4.8) staplerle yapılan anastomozlardır. Hastaların ameliyattan sonraki takiplerinde (1-5 yıl, ortalama 20 ay) sekiz (% 7.6) hastada anastomoz darlığı saptanmış ve bunlardan üçü (% 7.1) elle, beşi (% 8.1) staplerle yapılmış anastomozlarda meydana gelmiştir. İstatistiksel değerlendirme sonucunda stapler kullanımının, anastomozlarda kaçak oranını anlamlı olarak düşürdüğü ortaya konmuştur (p=0.012).

Sonuç: Mide kanserinde total gastrektomi sonrası yapılacak özofagojejunostomide stapler kullanımı, anastomoz kaçağı riskini azaltacağı için tercih edilen yöntem olmalıdır.

Anahtar kelimeler: Total gastrektomi, özofagojejunostomi, anastomoz kaçağı, anastomoz darlığı

SUMMARY

Esophagojejunostomy after total gastrectomy for gastric cancer is a challenging step which carries the risks of leakage, positive surgical margin and later stricture formation. In this study a retrospective analysis of the results of anastomoses which were constructed manually or via a circular stapler was done. One hundred four patients underwent total radical gastrectomy + Roux en Y esophagojejunostomy for gastric cancer in seven years, from January 1992 to December 1998. Esophagojejunostomy was manually performed in 42 (% 40) cases and with a circular stapler (Ø 25mm) in 62 (% 60) patients. Clinical anastomotic leakage occurred in eight patients (% 7.6). Seven of them had hand sewn anastomosis while one (% 1.6) leakage was from a stapled anastomosis. Seven patients (% 6.7) had microscopic tumor in anastomotic margin of which four was constructed manually (% 9.5) and three (% 4.8) was

stapled. During follow up (1-5 years, average 20 months), anastomotic strictures developed in eight (%7.6) cases. Three (%7.1) of them had hand sewn and five (%8.1) stapled anastomoses. Anastomotic leakage rate was significantly lower in stapled anastomoses ($p=0.012$). We concluded that stapled anastomosis reduces the risk of leakage in esophagojejunostomy after total gastrectomy for gastric cancer

Keywords: Total gastrectomy, esophagojejunostomy, anastomotic leakage, anastomotic stenosis

Günümüzde staplerler giderek daha sık kullanılmakta ve mide-barsak sisteminde elle yapılan anastomozların yerini almaktadır. Elle yapılan anastomozlarda kullanılan malzemeler ve dikiş tabakaları tartışılırken, stapler ile yapılan anastomozlar konuya ayrı bir boyut getirmiştir (1,2). Stapler kullanımı, getirdiği mali yük ve uzun dönem sonuçları yönünden iyi değerlendirilmelidir.

Total gastrektomi sonrası cerrahın seçimine göre değişik tekniklerde özofagojejunostomi anastomozu yapılmaktadır. Onkolojik cerrahide her anastomoz gibi özofagojejunostomi de kaçak, darlık ve anastomoz hattında tümör hücresi kalması gibi riskler taşımaktadır. Çalışmamızda, hasta ve hekim açısından ciddi sonuçlara yol açan bu üç sorun, elle ve staplerle yapılan anastomozlar karşılaştırılarak retrospektif olarak değerlendirilmiştir.

GEREÇ VE YÖNTEM

İstanbul Üniversitesi İstanbul Tıp Fakültesi B Servisinde, Ocak 1992 - Aralık 1998 tarihleri arasında 104 hastaya mide karsinomu ön tanısıyla küratif amaçlı total gastrektomi + Roux en Y özofagojejunostomi uygulanmıştır. Anastomoz 42 (%40) hastada elle, 62 (%60) hastada ise 25 mm'lik sirküler stapler (AutoSuture Premium CEEA 25[®] ve Ethicon ILS 25[®]) ile yapılmıştır. Her iki grupta da hasta seçiminde özel bir kriter göz önüne alınmamıştır. Hastalar ameliyattan sonra ortalama 20 ay takip edilmişlerdir.

Hastalara anestezi induksiyonu sırasında ve ameliyat sonrası 24. saate kadar 2. kuşak sefalosporin (sefuroksim) ile antibiyotik profilaksisi uygulanmıştır.

Mide karsinomu tanısıyla total gastrektomi uygulanan olgularda özofagojejunostomi anastomozu her iki grupta da Roux ansı üzerinden yapılmıştır. Elle özofagojejunostomi anastomozunda uygun Roux ansı oluşturulduktan sonra, kör uç çift kat üzerinden kapatılmıştır. Kör ucun 2.5-3 cm distalinden anti mezenterik kenara çift kat üzerinden tek tek 3/0 poliglaktin (Vicryl[®]) kullanılarak anastomoz tamamlanmıştır. Staplerle yapılan anas-

tomozda ise özofagus distaline 2/0 polipropilen (Prolene[®]) ile kese ağzı sütürü konulup 25 mm'lik anvil yerleştirildikten sonra, Roux ansına 2.5 cm'den fazla kör urve kalmayacak şekilde anastomoz yapılmış ve kör urve çift kat üzerinden kapatılmıştır (Şekil 1). Her olguda stapler halkaları kontrol edilerek anastomoz bütünlüğü kanıtlanmıştır. Yine özofagus tarafının stapler halkası proksimal cerrahi sınırı değerlendirmek amacıyla proksimal cerrahi sınırı değerlendirmek amacıyla histopatolojik incelemeye gönderilmiştir. Elle ya da staplerle gerçekleştirilen özofagojejunostomilerin 40 cm distaline, duodenum tarafından gelen jejunumun uç-yan anas-tomozu ile devamlılık sağlanmıştır.

Ameliyatta üst cerrahi sınırdan rutin olarak frozen yapılmamıştır. Antrum ve korpus yerleşimli tümörlerde sadece şüphe duyulan hastalara frozen uygulanırken, kardial tümörlerinde ise her hastaya frozen incelemesi istenmektedir.

Özofagojejunostominin yaklaşık 10 cm distaline geçecek şekilde nazojejunal tüp yerleştirilmiştir. Ameliyat sonrası cerrahın tercihinine göre 5. ile 7. gün arası çekilen pasaj grafisinde özofagojejunostomide bir sorun saptanmadığı takdirde nazojejunal tüp çıkartılıp hastanın oral sulu gıda almasına izin verilmiştir. Staplerin rutin uygulamaya girdiği son senelerde giderek nazojejunal tüp ameliyattan sonra 1. gün çıkartılmış ve hastaların 2.-3. günlerde oral sıvı gıda alımına müsaade edilmiştir. Bu uygulama halen devam eden aynı bir prospektif çalışmanın konusunu oluşturmaktadır.

Suda eriyen opak madde ile çekilen pasaj grafisinde kaçak saptanması, drenaj barsak içeriği gelmesi veya ağız yoluyla verilen metilen mavisinin drenaj gelmesi gibi anastomoz kaçağı lehine bulgular saptandığında, oral gıda alımı kesilip ya da başlanılmayıp total parenteral beslenme ve antibiyotik tedavisi uygulanmıştır.

Patolojik evreleme TNM sınıflamasına uygun olarak yapılmıştır (3).

Ameliyat sonrası takipte 1. ve 3. ayda hemogram, biokimya (ALT, AST, GGT, Alkali fosfataz, Na, K, Üre, Kreatinin), tümör markeri (CEA) bakılmış gereğinde endoskopi yapılmıştır. Altıncı

TABLO 1: OLGULARIN CİNSİYET DAĞILIMI VE YAŞ ORTALAMASI

	EL		STAPLER		TOPLAM	
Cinsiyet						
Erkek	28	(%67)	40	(%64.5)	68	(%65)
Kadın	14	(%33)	22	(%35.5)	36	(%35)
Yaş Ortalaması						
Erkek	55.5	(±6.72)	61.5	(±6.82)	59	(±7.36)
Kadın	55	(±7.64)	57	(±5.90)	56	(±6.60)

ve 12. ayda bu tetkiklere bilgisayarlı tomografi de eklenmektedir. Birinci yıldan itibaren her 6 ayda bir bu tetkikler tekrarlanmaktadır.

Takipler neticesinde saptanan anastomoz darlıkları buji (Savary-Gilliard) ve balon dilatasyon ile genişletilmiştir.

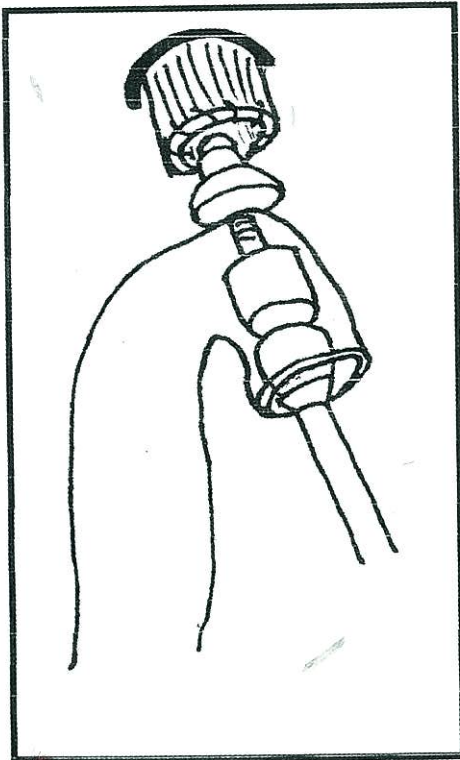
Verilerin değerlendirilmesinde ki kare testi kullanılmış, $p < 0.05$ değeri anlamlı olarak kabul edilmiştir. Ki kare testinde beklenen değerler ≤ 5 olduğunda 2X2 tablolara Yates düzeltilmesi uygulanmış, diğer tablolarda ise gruplar birleştirilerek test tekrarlanmıştır. Hastaların yaş ve cinsiyetlerinin karşılaştırılmasında ise t testi kullanılmış, $p < 0.05$ değeri anlamlı olarak kabul edilmiştir.

Yazıda sürekli değişkenler ile ilgili veriler ortalama (\pm standart sapma olarak verilmiştir).

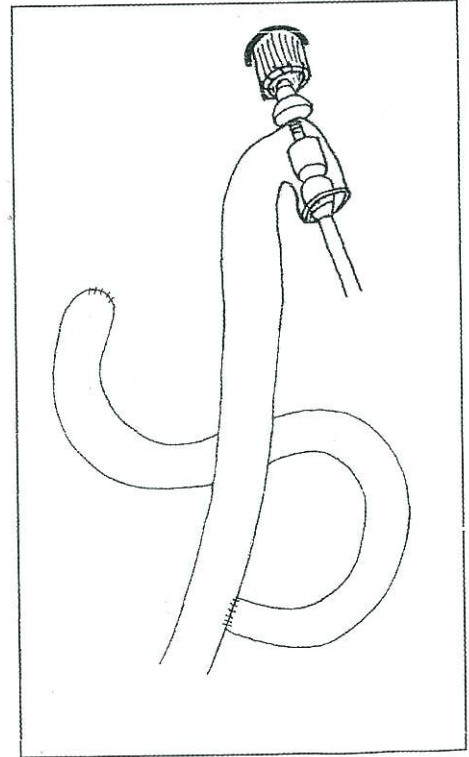
BULGULAR

Total gastrektomi uygulanan 104 hastanın 68'i (% 65) erkek, 36'sı (% 35) kadındır. Yaş ortalaması erkek hastalarda 59 (± 7.36), kadın hastalarda 56 (± 6.60)'dir. El ve stapler anastomozlarının karşılaştırılmasında yaş sınırda anlamlı bulunurken ($p=0.058$, iki yönlü t-testi), cinsiyet yönünden anlamlı farklılık saptanmamıştır ($p=0.82$, ki-kare testi) (Tablo 1).

Elle ve staplerle anastomoz yapılan olgularda



Şekil 1a: Stapler ile özofagojejunostomi tekniği



Şekil 1b: Anastomozların bitmiş şekli.

TABLO 2: ELLE VE STAPLERLE ANASTOMOZU YAPILAN OLGULARDA TÜMÖR YERLEŞİMİ (p = 0.504)

	EL	STAPLER
Tümörün Yeri		
Kardiya	11 (%26)	23 (%37)
Korpus	17 (%41)	22 (%35)
Antrum	9 (%21)	11 (%18)
Birden fazla	5 (%12)	3 (%5)
Remnant	-	3 (%5)
TOPLAM	42	62

tümör yerleşim yerleri Tablo 2'de, gastrektomi ile birlikte uygulanan diğer cerrahi işlemler ise Tablo 3'de verilmiştir. Olgularda gruplar arasında tümör yerleşimi (p = 0.504, ki kare testi) ve diğer cerrahi işlemler (p = 0.858, ki kare testi) arasında farklılık bulunmamıştır.

Hastaların patolojik evreleri de Tablo 4'de belirtilmiştir. El ve stapler olguları arasında istatistiksel farklılık saptanmamıştır (p = 0.729, ki kare testi).

Ameliyat süresi, anastomozun elle yapıldığı grupta median 150 dakika, ortalama 167.6 dakika (± 42.76), anastomozun staplerle yapıldığı grupta ise median 135 dakika, ortalama 155.7 dakikadır (± 37.49). Gruplar arasında istatistiksel farklılık saptanmamıştır (p = 0.145, iki yönlü t-testi).

Yedi hastada (% 6.7) ameliyat sonrası histo-

patolojik inceleme sonucunda anastomoz hattında tümör hücresi saptanmıştır. Bu anastomozların dördü (% 9.5) elle, üçü (% 4.8) staplerle yapılmıştır. Elle anastomoz olgularından sadece biri ameliyattan sonra 29. ayda sorunsuz sağ olup, diğer 3 hasta, sırasıyla 4., 10., 12. ayda kaybedilmişlerdir. Hiçbir hasta ölüncüye kadar yutma güçlüğünden yakınmamıştır. Stapler kullanılan hastalardan biri ameliyat sonrası 6. ayda kaybedilmiştir. Olgulardan biri 21 aydır sağ olup yutma güçlüğü şikayeti olmamıştır. Diğer hastada anastomoz kaçağı saptanmıştır ve hasta sepsis nedeniyle kaybedilmiştir (Tablo 5).

Sekiz hastada (% 7.6) klinik olarak anastomoz kaçağı belirlenmiştir. Kaçak saptanan anastomozların yedisi (% 16.7) elle, biri ise (% 1.6) staplerle yapılmıştır. Stapler ile anastomoz yapılan olgu kaçağa bağlı sepsis nedeniyle kaybedilmiştir. Elle anastomoz yapıp kaçak saptanan hastalarda ise total parenteral beslenme sonrası iyileşme sağlanmıştır. Splenektomi (p = 0.572, ki kare testi) ve tümörün kardiada yerleşmesinin (p = 0.139, ki kare testi) anastomoz kaçağına etkisi istatistiksel olarak anlamlı bulunmamıştır (Tablo 6).

Hastaların 3'ü (% 2.8) yeniden ameliyat edilmiştir. İki olgu karın içi kanama tanısıyla ameliyata alınmıştır. Olguların birinde ince barsak mezosundan kanama saptanıp hemostaz sağlanmıştır; diğerinde ise iatrojenik dalak yaralanması belirlenip splenektomi yapılmıştır. Üçüncü hasta ise anastomoz kaçağı neticesinde oluşan karın içi sepsis tanısıyla iki kere ameliyata alınmıştır. Her iki ameliyatta da karın içi kolleksiyonun drenajı yapılmıştır.

TABLO 3: ELLE VE STAPLERLE ANASTOMOZU YAPILAN OLGULARDA DİĞER CERRAHİ İŞLEMLER (p = 0.858)

	EL	STAPLER
Cerrahi İşlemler		
Splenektomi	10	8
Splenektomi + pankreas uyruk rezeksiyonu	8	7
Splenektomi + kısmi transvers kolon rezeksiyonu	-	2
Kısmi transvers kolon rezeksiyonu	2	-
Total abdominal histerektomi + bilateral salpingooferektomi	-	2
Splenektomi + metastazektomi	1	1
Metastazektomi	1	-
TOPLAM	22	20

Not: Ki kare testinin güvenilirliği açısından veriler "splenektomi, splenektomi + pankreas kuyruk rezeksiyonu ve diğer" olarak üç gruba indirgenmiştir.

TABLO 4: ELLE VE STAPLERLE ANASTOMOZU YAPILAN HASTALARIN PATOLOJİK EVRELEMESİ (p = 0.729)

	IA	IB	II	IIIA	IIIB	IV	Topl.
EL							
Sayı	-	2	6	14	12	8	42
Yüzde(%)	-	5	14	33	29	19	100
STAPLER							
Sayı	2	4	10	19	13	14	62
Yüzde(%)	5	6	15	31	21	22	100

Not: Ki kare testinin güvenilirliği açısından "IA, IB ve II" grupları birleştirilmiştir.

Hasta ilk ameliyattan sonra 14. günde kaybedilmiştir.

Ameliyat sonrası takiplerde (1-5 yıl, ortalama 20 ay) sekiz hastada (% 7.6) anastomoz darlığı saptanmıştır ve bunların üçünün (% 7.1) elle, beşinin (% 8.1) stapler ile yapılmış olduğu belirlenmiştir. Anastomoz hattından alınan biopsilerden üçünde tümör hücresi saptanmıştır. Bunlardan biri elle, diğer ikisi stapler ile yapılmış anastomozlardır. Sırası ile elle yapılanlarda 5, 8, 20., staplerle yapılanlarda ise 4, 5, 14, 16, 24. haftada anastomoz darlıkları saptanmıştır.

İstatistiksel değerlendirmede, anastomozun elle ya da stapler ile yapılması arasında anastomoz darlığı (p=0.840, ki kare testi) ve anastomoz hattında tümör kalması (p=0.590, ki kare testi) yönünden anlamlı fark saptanmamıştır. Fakat stapler ile anastomozu yapılan hastalarda anastomoz kaçığı oranı anlamlı olarak düşük bulunmuştur (p=0.012, ki kare testi) (Tablo 7).

TARTIŞMA

Kliniğimizde total gastrektomiye takiben önceleri seyrek olarak yapılmakta olan stapler ile özofagojejunostomi anastomozu, 1990'lı yıllarda giderek daha sık uygulanır hale gelmiştir. Günümüzde ise rutin olarak stapler ile özofagojejunostomi yapılmaktadır. Son 8 senelik dönemde aynı grup cerrah tarafından her iki yöntemin de sık olarak uygulanmış olması bize bu tekniklerin sonuçlarını retrospektif de olsa değerlendirme imkanı tanımaktadır.

Herhangi bir özofagus-mide-barsak anastomozu yapılırken sorun yaşamamak için anastomozun iyi kanlanması, gergin olmaması, yeterince geniş bir lumen sağlanması ve mukozaların karşı karşıya gelmesi gibi genel kurallara dikkat etmek gerekir (4,5). Bukurallara uyulmadığı zaman anastomozun elle ya da stapler ile yapılmasının komplikasyonları engellemeyeceği açıktır.

Total gastrektomi sonrasında morbidite ve mortaliteyi en çok artıran komplikasyon anastomoz kaçığıdır. Bu riski azaltmak için çeşitli çalışmalar yapılmıştır. Ameliyattan 4 gün önce ve ameliyattan sonra yedinci güne kadar oral polimiksin, tobramisin, vankomisin ve amfoterisin B verilmesinin lümen içi lokal dekontaminasyon sağlayarak anastomoz iyileşmesini hızlandırdığı ve kaçık riskini azalttığı öne sürülmüştür (6). Biz klinik uygulamamızda bu denli yoğun antibiyotik kullanmadık, sadece profilaksi ile yetindik ve sistemik antibiyotik tedavisini 24. saate kadar uzattık.

Anastomoz kaçığı riskini artıran nedenler arasında tümörün kardiyaya yerleşimi, splenektomi, ameliyatın beş saatten uzun sürmesi ve anastomozun elle yapılması bildirilmektedir (7). Bizim

TABLO 5: ELLE VE STAPLERLE ANASTOMOZ HATTINDA TÜMÖR HÜCRESİ KALAN HASTALARIN DOKÜMANI

	Tümör Yerleşimi	Evre	Sonuç
EL			
1.	Birden fazla	IIIA	12.ayda vefat
2.	Kardia	IIIA	29.ayda sağ
3.	Birden fazla	IV	4.ayda vefat
4.	Birden fazla	IV	10.ayda vefat
STAPLER			
1.	Kardia	IIIA	21.ayda sağ
2.	Kardia	IIIA	Anastomoz kaçığı sonra 14.günde vefat
3.	Birden fazla	IV	6.ayda vefat

TABLO 6: SPLENEKTOMİ VE TÜMÖRÜN KARDİYADA YERLEŞMESİNİN ANASTOMOZ KAÇAĞINA ETKİSİ (ki kare testi ve Yates düzeltmesi)

	Kaçak var	Kaçak yok	
Splenektomi			
Var	4	32	
Yok	4	64	p=0.572
Kardiyada yerleşimi			
Var	5	29	
Yok	3	67	p=0.139

çalışma grubumuzda beş saati geçen ameliyat yoktur. Anastomozun elle yapılması dışında, splenektomi ve tümörün kardiya yerleşiminin anastomoz kaçağı riskini arttırdığı istatistiksel olarak saptanmamıştır.

Stapler ile yapılan özofagojejunostomide kaçak oranı elle yapılan anastomozla göre daha az (8), anastomoz kaçağı saptanan vakalarda ise mortalite daha düşük bulunmuştur (8,9).

Total gastrektomi sonrasında Roux en Y özofagojejunostominin yanı sıra duodenum ve jejunum güdüklerinin kapatılmasında da linear stapler kullanımının ameliyat süresini kısalttığı bildirilmiştir (10).

Kimi araştırmacılar elle tek kat üzerinden yapılan özofagojejunostominin stapler ile yapılan anastomozlar kadar güvenli olduğunu bildirmişlerdir (11,12).

Hastaların ameliyat sonrası takipleri sırasında anastomoz darlığı ortaya çıkabilmektedir. Stapler ile yapılan anastomozlarda darlığın daha sık görüldüğünü bildiren yayınlar vardır (12,13). Bazı araştırmacılar anastomoz darlığı gelişiminde kullanılan staplerin çapının önemli bir rol oynadığını ve darlığın önlenmesi için mümkün olan en geniş çaplı staplerin kullanılması gerektiğini bildirmektedirler. Ancak büyük bir staplerle özofagus mukozasının yırtılma riskinin de bulunduğu bilinmelidir (14). Özofagus lümenine uygun olmayan büyüklükteki bir staplerin zorla yerleştirilmesi esnasında mukozaya sıklıkla uzunlamasına olarak yukarıya

doğru yırtılmakta ve bu durum farkedilmediğinde anastomoz kaçağına yol açmaktadır. Anastomoz kaçağı ise genellikle basit birkaç endoskopik dilatasyonla tedavi edilebilecek bir selim striktürden daha ciddi ve fatal sonuçlara yol açabilmektedir. Bu durum gözönüne alındığında, şüphe halinde bir küçük boy staplerin kullanılması uygun olmaktadır (13,14,15).

Matsushita ve arkadaşları (16) yaptıkları kontrollü çalışmada özofagus mukozası ile jejunum duvarı arasında gerçekleştirilen staplerle anastomozu takiben koydukları ikinci kat manuel dikişlerle tamamladıkları modifiye stapler tekniğinin anastomoz darlığı riskini anlamlı oranda düşürdüğünü bildirmiştir. Köpekler üzerinde yürütülen çalışmalarda, stapler ile yapılan anastomozlarda elle yapılanlara göre daha fazla sikatris geliştiği gözlenmiştir ve darlık nedeni olabileceği ifade edilmiştir (8,17). Serimizde stapler uygulanan olguların hepsinde 25mm'lik stapler kullanılmış olup anastomoz darlığı oranları staplerle ve elle yapılanlar arasında anlamlı farklılık göstermemektedir.

Tek başına stapler ile dikiş malzemelerinin maliyetleri karşılaştırıldığında stapler ile yapılan anastomozun maliyeti ilk bakışta yüksek görünmektedir. Ancak anastomoz tekniğindeki kolaylık, ameliyat süresi, ameliyat sonrası komplikasyonlar ve hastanede kalış süresi de değerlendirildiğinde maliyet yönünden fark olmadığı görülmüştür (18,19). Maliyete etkisinden dolayı staplerin

TABLO 7: İKİ GRUPTA ANASTOMOZ KAÇAĞI, ANASTOMOZ HATTINDA TÜMÖR HÜCRESİ KALMASI VE ANASTOMOZ DARLIĞI VERİLERİ İLE İSTATİSTİKSEL KARŞILAŞTIRMA SONUÇLARI

	Staplerle anastomoz n=62	Elle anastomoz n=42	p
Anastomoz darlığı	5 (%8.1)	3 (%7.1)	0.840
Anastomoz hattında tümör	3 (%4.8)	4 (%9.5)	0.590
Anastomoz kaçağı	1 (%1.6)	7 (%16.7)	0.012

ancak uygun endikasyonlarda kullanılması gerektiği belirtilmektedir (20).

Staplerle yapılan özofagojejunostomi sonrası anastomoz hattında tümör hücresi kalan olgularda genellikle farkına varılmayan submukozal mikroskopik yayılımın sözkonusu olduğu düşünülmektedir. Böyle tümörlerin agresif biyolojik davranışları nedeniyle hastalar sistemik yayılım sonucu kaybedilmektedir. Bu yüzden hastaların, tümör hücrelerinin lokal soruna yol açmasına yetecek kadar yaşamayacakları düşünülerek tamamlayıcı cerrahinin yerinin kısıtlı olduğu belirtilmektedir (21). Ayrıca lokal sorunu önleme açısından radyoterapi ve kemoterapi gibi ek tedavilerin de etkisinin kısıtlı olduğu düşüncesindeyiz. Olgularımızda görülen anastomoz darlıkları buji ya da balon dilatasyon ile 1 – 3 seansta genişletilmiş ve kalıcı pasaj sağlanmıştır.

Çalışmamızda stapler kullanımının kaçak riskini önemli ölçüde azalttığı ortaya konulmuştur. Anastomoz hattında tümör kalması ve darlık açısından elle ve staplerle anastomoz arasında fark bulunmamıştır. Özofagojejunostomi anastomozunun stapler ile yapılmasının gerçek maliyeti azaltacağı ve el ile yapılan anastomozla göre üstün olduğu düşüncesindeyiz.

KAYNAKLAR

1. Chaib E, Narita MY, Santana LL, et al: A single layer suture in gastric cancer surgery. *Arq Gastroenterol* 26:116-9,1989.
2. Bittner R, Butters M, Roscher R, Beger HG: Esophagojejunostomy - how safe is manuel suture today? *Chirurg* 58:43-5, 1987 .
3. Hermanek P, Altendorf-Hofmann A, Mansmann U, et al: Improvements in staging of gastric carcinoma from using the new edition of TNM classification. *Eur J Surg Oncol* 24: 536-41, 1998.
4. Pickleman J, Watson W, Cunningham J, et al: The failed gastrointestinal anastomosis: An inevitable catastrophe? *J Am Coll Surg* 188: 473-82, 1999.
5. Forse RA, MacDonald PH, Mercer CD: Anastomotic and regional blood flow following esophagogastrctomy in an opossum model. *J Invest Surg* 12: 45-52, 1999.
6. Schardey HM, Joosten U, Finke U, et al: The prevention of anastomotic leakage after total gastrectomy with local decontamination. *Ann. of Surg.* 225(2):172-180 1997.
7. Schardey HM, Kramling HJ, Cramer C, et al: Risk factors and pathogenic microorganisms in patients with insufficient esophagojejunostomy after gastrectomy. *Zentralbl Chir.* 123:46-52,1998 .
8. Kim CB, Suh KW, Moon JJ, Min JS: Roux en Y end

- to side esophagojejunostomy with stapler after total gastrectomy. *Yonsei Med* 34:334-9, 1993.
9. Pol B, LeTreat YP, Hardwigen J, et al: Mechanically stapled esophagojejunostomy. *Hepato-gastroenterology* 44:458-66,1997 .
10. Shoji Y, Nihei Z, Hirayama R, Mishima Y: Experiences with linear cutter technique for performing Roux en Y anastomosis following total gastrectomy. *Surg Today* 25:27-31,1995 .
11. Ikeda Y, Minagawa S, Koyanagi N, Tateishi H, Sugimachi K: Esophagojejunostomy with manuel single layer suturing after a total gastrectomy for gastric cancer. *J Surg Oncol* 66:127-9,1997 .
12. Fok M, Ah-Chong AK, Cheng SW, Wong J: Comparison of single later continuous hand-sewn method and circular stapling in 580 esophageal anastomoses. *Br J Surg* 78:342-5,1991 .
13. McManus KC, Ritchie AJ, McGuigan, et al: Sutures, stapler, leaks and strictures. A review of anastomoses in oesophageal resection at Royal Victoria Hospital, Belfast 1977-1986. *Eur J Cardiothorac Surg* 4:97-100,1990 .
14. Roberts PL, Williamson WA, Sanders LB: Pitfalls in use of stapler in gastrointestinal tract surgery. *Surg Clin North Am* 71:1247-57,1991.
15. Hopkins RA, Alexander JC, Postlethwait RW. Stapled esopkagogastric anastomosis. *Am J Surg* 147:283-7,1984.
16. Muehrcke DD, Kaplan DK, Donnelly RJ: Anastomotic narrowing after esophago-gastrectomy with the EEA stapling device. *J Thorac Cardiovasc Surg* 97:434-8,1989.
17. Matsushita K, Sugiyama A, Saito H, Maruta F, Ishida K, Aruga H, Makuuchi M, Kawasaki S: A modified stapling technique for esophago-jejunostomy after total or proximal gastrectomy. *J Am Coll Surg*, 184:513-7,1997.
18. Grassi F, Frateschi C, Caldarelli C, Spisni R: Stenosis complications in digestive surgery: A histomorphological contribution. *Minerva Chir* 53:129-34,1998 .
19. Peracchia A, Bardini R: Cost and benefits of mechanical sutures in esophageal surgery. *G Chir* 11:90-4,1990 .
20. Izbicri JR, Gawad KA, Quirrenbach S, et al: Is the stapled suture in visceral surgery still justified? A prospective controlled, randomized study of cost effectiveness of manual and stapler suture. *Chirurg* 69:725-34,1998 .
21. Gall CA, Rieger NA, Wattchow DA: Positive proximal resection margins after resection for carcinoma of the oesophagus and stomach: effect on survival and symptom recurrence. *Aust N Z J Surg* 66:734-7, 1996.

YAZIŞMA ADRESİ:

Dr.Sümer YAMANER
İ.Ü.İstanbul Tıp Fakültesi
Genel Cerrahi ABD, 34390 Çapa, İSTANBUL