

Kolon ve Rektumun Senkronize Tümörleri

SYNCHRONOUS CARCINOMA OF THE COLON AND RECTUM

Dr.Mehmet ÇAĞLIKÜLEKÇİ, Dr.Elmir BAYRAMOĞLU, Dr.Sezai YILMAZ,
Dr.Taner ORUÇ, Dr.Vedat KIRIMLIOĞLU, Dr.Musa AKOĞLU

Türkiye Yüksek İhtisas Hastanesi, Gastroenteroloji Cerrahisi Kliniği, ANKARA

ÖZET

Amaç: Kolorektal kanserler içindeki senkron lezyonları araştırmak ve ortaya çıkartmak.

Durum Değerlendirilmesi: Kolorektal bölgede senkron yani aynı anda 2.ci bir tümör gelişme insidansı % 2 ile 8 arasında değişmektedir. Tanı ve tedavide tartışmalar sürmektedir.

Yöntem: Ocak 1991- Kasım 1997 tarihleri arasında saptanan dokuz senkron tümör olgusu incelendi ve konu literatür bilgisi altında incelendi.

Çıkarımlar: Olguların altısı erkek üçü bayan olup yaşları 43 ile 69 arasında değişmekte idi. İki olguda rektum ve çekumda, üç olguda sigmoid kolon ve çekumda, bir olguda splenik ve hepatik fleksurada, bir olguda inen kolon ve transvers kolon sağ yarısında, iki olguda inen kolon ve transvers kolonda multiple tümör saptandı. Senkron tümörler arasındaki uzaklık 10 cm.den fazla idi. Üç olgunun beş yıllık takibinde sağlıklı olduğu görüldü. Dört olgunun ise takiplerine devam edilmektedir.

Sonuç: Senkron kolon tümörlerinin preoperatif tanısının konulması son derece önemli olduğundan cerrahi öncesi tüm kolonun endoskopik ve radyolojik incelemesini önermekteyiz. Ayrıca bu tip tümörlerde geniş rezeksiyonun etkili olacağını düşünmekteyiz.

Anahtar kelimeler: Senkron kolon tümörleri, multipl kolorektal tümörler

SUMMARY

Four hundred and thirty-three patients with colorectal carcinoma were treated in our surgical unit from February 1991 to December 1997. Nine patients (2%) were found to have more than one carcinoma in the operation. Of the nine patients six (66%) were males and three (34%) were females. The mean age was 56. The anatomical distribution of the synchronous carcinomas were rectum and caecum in two patients, splenic and hepatic flexura in one patient, descending and transvers colon in two patients, sigmoid and caecum in three patients, descending and transvers colon in two patients. The possibility of more extensive colonic resections were produced in our patients. It may be concluded that every case of colorectal carcinoma requires a thorough preoperative examination of the entire large intestine.

Keywords: Synchronous carcinoma, colorectal carcinomas, multiple tumours

Kolonda senkron ya da diğer bir tanımlama ile ikinci bir tümör gelişme insidansı %2 ile 8 arasında değişmektedir (1). Bu konu ile ilgili bilgiler 1930'lu yıllara kadar uzanmaktadır. Aradan geçen uzun süreye rağmen tanıda, insidansın değerlendirilmesinde ve tedavide halen

tartışmalar devam etmektedir. Senkron tümörlerin lokalizasyonu primer kolon rezeksiyonunun genişliğini belirleyeceğinden doğru tanı çok önemlidir. Kolonoskopi birçok otöregöre güvenilir, doğruluk oranı yüksek bir yöntem olarak tanıda yardımcı olmaktadır (2). Kliniğimizde 1991-

1997 yılları arasında tespit edilen dokuz senkron kolorektal tümörü inceleyip, literatür bilgisi altında irdelemeye çalıştık.

GEREÇ VE YÖNTEM

TYİH GECKliniğinde 1991-1997 yılları arasında tedavi edilen 433 kolorektal tümör olgusundan senkron tümör saptanan dokuz olgu çalışma kapsamına alındı.

Senkron tümör denilebilmesi için şu kriterlere bakıldı.

1. Her 2 lezyon arasında en az 5 cm.lik sağlam, normal dokunun olması
2. Histopatolojik olarak ikinci tümöründe mukozadan gelişmiş olması

Olguların hepsinde preoperatif dönemde kolonoskopi ile tüm kolon incelendi. Tüm senkron tümör olgularında kontrastlı kolon grafisi çekildi.

SONUÇLAR

Dokuz senkron tümör olgusu çalışma kapsamına alındı. Olguların 6'sı erkek (%66) 3'ü bayan (%34) idi. Yaş dağılımı 43 ile 69 arasında değişmekle birlikte ortalama yaş 56 olarak bulundu. Senkron tümörlerin yerleşim lokalizasyonuna bakacak olursak iki olguda rektum ve çekumda, üç olguda sigmoid kolon ve çekumda, bir olguda splenik fleksura ve hepatic fleksurada, bir olguda inen kolon ve transvers kolon sağ yarısında, iki olguda inen kolon ve transvers kolonda multiple tümöral oluşum saptandı (Tablo 1).

Tüm olgulara kolonoskopi ve/veya kolon grafisi yapılmasına karşın dört olguda (%45) operasyon öncesi kolonoskopi ve/veya kontrastlı grafiler ile birden fazla lezyon olduğu saptanabildi.

Tümörlerin histopatolojik evresi irdelendiğin-

TABLO 1: SENKRONİZE TÜMÖR OLGULARININ ANATOMİK LOKALİZASYONU

Çekum	5
Çıkan kolon	1
Sağ Fleksura	1
Transvers kolon	3
Sol Fleksura	1
İnen kolon	3
Sigmoid kolon	3
Rektum	2
	18 tümöral lezyon

de iki olgunun Dukes stage B2, dört olgunun B3, üç olgunun C2 olduğu saptandı. Yedi olguda tümörün diferansiyasyonu iyi, iki olguda ise kötü olarak bulundu. Dört olguda senkron lezyonlardan birinin çapının 2 cm'nin altında olduğu histopatolojik incelemelerde görüldü.

Senkron tümörlerin arasındaki uzaklık 10 cm.den fazla idi. Dört olguda aynı anda polipler mevcuttu. Histopatolojik incelemede bu polipler benign olarak bulundu. Bu olguların hepsine total kolektomi yapıldı.

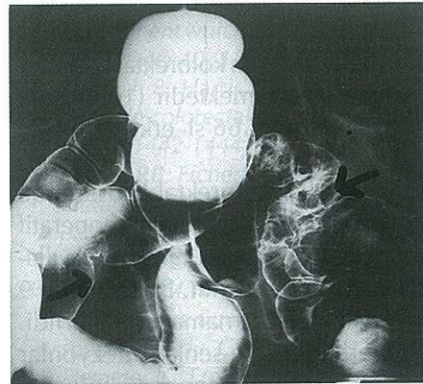
Yapılan cerrahi girişimlere bakacak olursak iki olguya Miles ve sağ hemikolektomi, üç olguya subtotal kolektomi ileosigmoidostomi, dört olguya total abdominal kolektomi, ileorektostomi yapıldı (Tablo 2).

TABLO 2: YAPILAN CERRAHİ GİRİŞİMLER

Operasyon Tipi	Olgu sayısı
Subtotal kolektomi	3
Miles. sağ hemikolektomi	2
Total abdominal kolektomi + ileorektostomi	4

Dokuz olgunun takiplerine bakıldığında üç olgunun 5 yıllık izleminde sağlıklı olduğu görüldü. İki olgu ile irtibat sağlanamadı, dört olgunun halen periyodik takiplerine devam edilmektedir.

Olgularımızdan birinin kontrastlı kolon grafisinde sigmoid ve çekumdaki senkron tümör görülmektedir (Resim 1).



Resim 1

TARTIŞMA

Kolorektal kanserlerde multipl tümör görüle-yapılmayanlarda %12 gibi yüksek olduğunu be-

TABLO 3: SENKRONİZE TÜMÖRLERİN DUKES KLASİFİKASYONU

	Dukes	Sayı
Dukes	B2	2
Dukes	B3	4
Dukes	C2	3

bileceği ile ilgili bilgiler 1930 yıllarına kadar uzanmakla birlikte bu konu son 40 yıldır değişik çalışmalarda ortaya konulmaya çalışılmıştır. Senkron kolon tümörlerinin görülme insidansı değişik çalışmalarda %2 ile 8 arasında belirtilmektedir (1,2,3). Klinik çalışmamızda bu oran %2.1 olarak çıkmıştır.

Cunliffe ve arkadaşları 193 olguyu içeren çalışmaları %9, İsveçten bir seride %5.4, Evers ve arkadaşları %2.7, Ekaland ve arkadaşları 960 olguluk çalışmalarında %6.5 arasında senkron kolorektal tümör ile karşılaşmışlardır (4,5,6,7).

Caruso ve arkadaşları yaptıkları çalışmada senkron kolorektal kanserli olgularda sitoflometik inceleme ile DNA yapılarını irdelediler. 28 olguluk çalışmalarında dört olguda DNA ploidi diploid yapıda iken, yirmidört olguda ise anaploid yapıda bulundu. Otörler senkron kolorektal tümörlerde çoğul odakta lokalizasyonun DNA-ploidisindeki bu bozukluğu bağlı olabileceğini belirtmektedir (8).

Heald adlı otorün kolon kanserlerinde "tüm kolon incelenmesi yapılmadan cerrahi planlanmamalıdır" şeklindeki tavsiyesi bugün içinde geçerliliğini korumaktadır (9).

Bazı otörlere göre senkron kolorektal tümörler erkeklerde daha sık görülmektedir (10). Klinik çalışmamızda olguların %66'sı erkek, %34'ü bayan idi.

North ve arkadaşları kolorektal kanserlerde preoperatif kolonoskopiye ek olarak İntraoperatif kolonoskopi (IOK) uyguladılar. 1972-1994 yılları arasında 54 olguya uygulandı. Bu tetkik ile 9 olguda cerrahi yaklaşım tamamen değiştirildi. Çünkü bu olgularda IOK ile senkron lezyonlar tespit edildi. Otörlere göre preoperatif kolonoskopi ile senkron tümörlerde gözden kaçma olabileceği, hatta operasyon sırasında elle palpasyon ile küçük çaptaki senkron lezyonların gözden kaçabileceği, bu nedenle IOK'nin faydalı olacağı belirtilmektedir (11). Klinik çalışmamızda bu tür bir tetkik uygulamadık. Ancak çok yararlı olabile-

TABLO 4: YAPILAN CERRAHİ GİRİŞİMLER**Operasyon Tipi Olgu Sayısı**

Subtotal kolektomi	3
Miles. sağ hemikolektomi	2
Total abdominal kolektomi + ileorektostomi	4

Klinik çalışmamızda senkron tümör sekiz olguda ilk operasyon sırasında tespit edilirken, bir olguda 5 ay sonra ortaya çıkmıştır.

Kolonoskopi senkron kolorektal tümörlerinin tanısında en değerli yöntem olarak kabul edilmektedir. Bu yöntemin preoperatif rektal muayene, rektoskopi ve kolon grafisine göre daha sensitif olduğu belirtilmektedir (14,15). Heald ve Bussey çalışmalarında kolon grafisi ile olguların %60'unda senkron lezyonun gözden kaçtığı bildirilmektedir (16).

Kolonoskopi mukozal patolojileri göstermedeki üstünlüğünden dolayı senkron kolon tümörlerinin tanısında oldukça etkilidir. Maxfield ve arkadaşlarına göre baryumlu kolon grafisinin daha ucuz olması, morbiditesinin düşük olması, geniş kullanım alanının olması kolonoskopiye göre avantaj olarak görülmekle birlikte, senkron lezyonlarda %40 oranında yanlış değerlendirmeye yol açması bu avantajını gölgelemektedir (17).

Basha ve arkadaşları kolonoskopi sırasında kanser bölgesinden alınan biopsi sonucu tümörün implante olabileceğini ve senkron lezyonlara yol açabileceğini belirtmektedir (18).

Bekdash ve arkadaşları 1009 olguluk kolorektal kanser serilerinde metakron ve senkron lezyon gelişen olguları irdelediler 22 metakron ve 39 senkron tümör olgusunda histopatoloji, tümör çapı, derecesi arasında anlamlı fark saptanmadı. Ancak metakron olguların daha iyi survi gösterdiği belirtildi (19).

Arenas ve arkadaşları önemli bir çalışma yaparak 12 yıllık periyotta 235 kolorektal kanser olgusunda senkron patolojileri irdelediler. 104 olguda (%45) senkron patoloji saptandı. Bunların 68'i (%30) benign polip, 30'u divertiküler hastalık (%13) 10'u ülseratif kolit (%4), 8'i (%3.5) senkron kanser, 3'ü crohn koliti (%1) olarak ortaya çıktı (20).

Langevin ve arkadaşları serilerinde 40 yaşın altındaki senkron kolorektal tümörler ile 40 yaşın üstünde gelişenler arasında tümörün dağılımı,

tümörün yayılımı, histolojik evresi, aile öyküsü ve metastaz sıklığını araştırdılar. Anlamli bir fark saptamadılar (21).

Senkron kolorektal tümörlerde önemli karar ne kadar rezeksiyon yapılacağıdır. Otörlerin büyük bir kısmı bu tümörlerde subtotal veya total kolektomi yapılması gerektiğini bu şekilde hem lenfatik yayılımın engelleneceğini, hemde meta-kron kanser gelişme riskinin azalacağını bildirmektedir. Wright ve arkadaşları total anastomoz yapılan olgularda rekürrens oranının %1 iken, yapılmayanlarda %12 gibi yüksek olduğunu belirtmektedir (22,23).

Bazı otörler ise eğer primer lezyon ile birlikte senkron lezyon parsiyel bir kolektomi ile çıkartılabiliyorsa daha konservatif bir rezeksiyonu önermektedir (24).

Klinik çalışmamızda üç olguya subtotal kolektomi, ileosigmoidostomi, iki olguya Miles ve sağ hemikolektomi, dört olguya total kolektomi, ileo-rektostomi yapılan cerrahi girişimler olmuştur.

Görüldüğü gibi kliniğimizde senkron kolorektal tümörlerde agresif cerrahiye bir eğilim mevcuttur. Rezeksiyon sonrası endoskopi ile takip kabul edilen efektif bir yöntemdir. Endoskopik takipte küçük polipoid lezyonlara rastlanırsa endoskopik polipektominin güvenli ve yararlı olacağı belirtilmektedir (25).

Sonuç olarak senkron kolorektal tümörler kolorektal lezyonlar arasında akılda bulundurulması gereken önemli bir durumdur. Kolon kanserlerinde tüm kolonun kolonoskopik olarak incelenmesi ile senkron lezyonların gözden kaçırılmayacağını böyle bir lezyon ile karşılaşırsa daha geniş rezeksiyonların etkili olacağını düşünmekteyiz.

KAYNAKLAR

1. Hancock R, Synchronous carcinoma of the colon and rectum. *Ann Surg* 1975; 41: 560-563
2. Travieso C, Knoepp L, Hanley P. Multiple adenocarcinomas of the colon and rectum. *Dis Colon Rectum* 1988; 31: 1-6
3. Chu DZJ, Giacco G, Martin RC. The significance of synchronous carcinoma and polyps in the colon and rectum. *Cancer* 1986; 57: 445-450
4. Cunliffe WJ, Hasleton PS, Tweedle DEF. Incidence of synchronous and metachronous colorectal carcinoma. *Br J Surg* 1984; 71:941-943.
5. Evers BM, Mullins RJ, Polk HC. Multiple adenocarcinomas of the colon and rectum: an analysis of incidences and current trends *Dis Colon Rectum* 1988; 31:518-522
6. Ekelund G, Pihl BO. Multiple carcinomas of the colon and rectum cancer *June* 1974; 33: 1630-34
7. Welch JP. Multiple colorectal tumors: an appraisal of natural history and therapeutic options. *Am J Surg* 1981; 142:274-280.
8. Caruso ML, Armentano R. Multiple synchronous colorectal carcinomas: a plidly study by image analysis. *Anticancer Res* 1998, Jan-Feb;18 (1A):225-9 (Med-line)
9. Heald RJ, Lockhart HE. The lesion of the second cancer of the large bowel. *Br J Surg* 1972; 59:16-19.
10. Heald RJ, Bussey HJR. Clinical experiences at St. Mark's Hospital with multiple synchronous cancers of the colon and rectum. *Dis Colon Rectum* 1975; 18:6-10.
11. North JH, Radriguez- Bigas MA, Petrelli NJ. Intraoperative endoscopy in the management of patients with colorectal disease. *Cancer Invest.* 1998; 16 (1):1-5.
12. Slater G, Aufses AH, Szporn A. Synchronous carcinoma of the colon and rectum. *Surg gynecol obstet* 1990; 171: 283-7.
13. Copeland E, Jones R, Miller L. colon neoplasms. *Arch Surg* 1960; 98:141-143.
14. Weber Ca, Deveney Ke, Way LW. Routine colonoscopy in the management of the colorectal carcinoma. *Am J Surg* 1986; 152: 87-92.
15. Reilly JC, Rusin LC. Colonoscopy: its role in cancer of the colon and rectum. *Dis Colon Rectum* 1982; 25: 532-538.
16. Heald RJ, Hutter RW, Langevin JM. The incidence of synchronous cancer of the large bowel. *Am J Surg* 1984; 147:330-333.
17. Maxfield RC. Colonoscopy as a routine preoperative procedure for carcinoma of the colon. *Am J Surg* 1984; 147:477-480.
18. Basha C, Ectors N, Penninck F, Filez L. Tumor cell implantation after colonoscopy, whit biopsies in a patient whit rectal cancer. *Dis. Col. Rectum.* 1997, Dec; 40 (12):1508-1510.
19. Beccdash B, Harris s, Marks CG, Outcome after multiple colorectal tumors. *Br J Surg.* 1997 Oct; 84(10):1442-1444
20. Arenas RB; Fichera A, Mhoon D. Incidence and therapeutic implications of synchronous colonic pathology in colorectal adenocarcinoma. *Surgery* 1997 Oct;122(4):706-710.
21. Langevin JM, Nivatvongs S. The true incidence of synchronous tumors of the large bowel: a prospective study. *Cancer* 1984, 53: 356-359.
22. Demeter JC, Freeark RJ. The role of prophylactic subtotal colectomy in metachronous carcinoma of the colon and rectum. *Surg Gynecol Obstet* 1992, 175:1-7
23. Wright HK Thomas WH, The low recurrence rate of colonic carcinoma in ileo colic anastomosis. *Surg Gynecol Obstet* 1979; 129:960-962.
24. Chu D2J, Giacco G, Martin RC, Guinee VF. The

- significance of synchronous carcinoma and polyps in the colon and rectum* Cancer 1986; 57:445-50
25. Buhler H, Seefeld U, Deyhle P, Ammann R. Endoscopic follow-up after colorectal cancer surgery. Early detection of local recurrence. Cancer 1984; 54: 791-793

YAZIŞMA ADRESİ:

Dr.Mehmet ÇAĞLIKÜLEKÇİ
Mavi Şehir 85 YK No:39
06530 Ümitköy, Çayyolu, ANKARA