

Geniş Karaciğer Yaralanmalarında Perihepatik Packing Tamponadın Terapötik Rolü

THERAPEUTIC ROLE OF PERIHEPATIC PACKING TAMPONADE IN SEVERE LIVER TRAUMA

Dr.Ömer ŞAKRAK, Dr.Abdullah SAĞLAM, Dr.Abdulkadir BEDİRLİ,
Dr.Nusret AKYÜREK, Dr.Yücel ARITAŞ, Dr.Mehmet N.OĞAN

Erciyes Üniversitesi Tıp Fakültesi, Genel Cerrahi ABD, KAYSERİ

ÖZET

Amaç: Geniş karaciğer yaralanmalarında perihepatik packing'in terapötik değerini ve prognoz üzerine etkisini araştırmak.

Durum Değerlendirmesi: Ciddi karaciğer yaralanmalarında kontrol edilemeyen kanama yüksek morbidite ve mortalite taşır. Perihepatik packing tamponad karaciğer yaralanması sonucu masif olarak kanayan hastalarda hayat kurtarıcı bir uygulama olabilir.

Yöntem: Haziran 1992-Mayıs 1997 arasında geniş karaciğer yaralanması nedeniyle ameliyat edilen (14'ü Erciyes Üniversitesi Tıp Fakültesi Genel Cerrahi Kliniğinde, 4'ü Yozgat Devlet Hastanesi Genel Cerrahi Kliniğinde) ve perihepatik packing tamponad uygulanan toplam 18 hasta retrospektif olarak değerlendirildi.

Çıkarımlar: Toplam 18 hastanın 15'i künt abdominal travma, 3'ü penetran karın travmasına maruz kalmıştı. Yaralanmanın genişliği 13 hastada Grade IV, 5 hastada Grade V olarak belirlendi. 11 hastada packing kanamanın kontrolünde tek başına başarılı oldu ve depacking işlemi ortalama 48 saat sonra yapıldı. Buna karşın 7 hastada ise packing sonrası kanama kontrolü tam olarak sağlanamadı ve definitif girişimler gerekti. Bir hastada sağ lobektomi, bir hastada sol trisegmentektomi ve bir hastada nonanatomik karaciğer rezeksiyon yapılırken 4 hastada depacking sonrası matres sütürler konuldu. Toplam 4 hasta sistemik komplikasyonlar sonrası kaybedildi.

Sonuç: Perihepatik packing tamponad geniş karaciğer yaralanmasından ileri gelen şiddetli kanamanın kontrolünde emin, güvenli ve etkili bir yöntemdir. İyi seçilmiş hastalarda hipovolemik şokun düzeltilmesi ve diffüz koagülopatinin önlenmesi için zaman kazandıran bir cerrahi uygulama olarak benimsenebilir.

Anahtar kelimeler: Karaciğer travması, perihepatik packing tamponad, intraabdominal kanama

SUMMARY

In this report, the therapeutic role of perihepatic packing placement and its effectiveness on the prognosis in major liver injuries were investigated. Uncontrollable hemorrhage following hepatic trauma remains a difficult problem in association with high morbidity and mortality rates. Placement of perihepatic packing may be a life-saving procedure in patients with sudden massive bleeding from the injured liver. We report 18 patients of liver trauma in whom perihepatic packing was used over a 5 year period. All patients were evaluated respectively. Of the 18 patients, 15 suffered blunt abdominal trauma, 3 had penetrating trauma including two gunshot wounds and one stab wound. The complexity of liver injury was classified as Grade IV in thirteen patients and as Grade V in five patients. Packing, itself proved to be successful in controlling bleeding in 11 patients in whom packs were removed at a second laparotomy at a mean of two days after initial operation. On the contrary, when 7 patients required further surgery at subsequent exploration (right lobectomy in one, left trisegmentectomy in one, nonanatomical resectional debridement in one, late mattress suture was employed in four patients). Four patients died of miscellaneous complications. Cause of death was

respiratory failure in two patients, ARDS in one and heart failure in one. Theurapeutic perihepatic packing tamponade seems to be a safe, reliable and effective modality allowing possibility for resuscitation of hypovolemic shock and providing time for correction of other metabolic disturbances and coagulopathic conditions in a subset of patients with major hepatic trauma.

Keywords: Liver trauma, perihepatic packing tamponade, intraabdominal bleeding

Anatomik yerleşim özelliği ve intraabdominal en büyük solid organ olması karına yönelik travmalarda karaciğere hedef organ özelliği kazandırmaktadır. Künt ya da penetran travmalarda esas mortalite sebebi ilave organ yaralanmalarından çok karaciğerde derin parankim hasarı ve jukstahepatik venöz yaralanmalardır. Kontrol edilemeyen kanama, masif kan transfüzyonları ve gelişen metabolik bozukluklar yüksek mortalite için önemli faktörlerdir (1,2,3).

Majör travma sonucu karaciğerden şiddetli kanama hastayı süratle hipoperfüzyon durumuna iterken kısa sürede masif kan transfüzyonları sonrası hipotermi ve metabolik asidoz gelişir ve daha sonra yaygın koagülopatiler başlar. Esas kanama odağı dışında diğer travmatize organ ve dokulardan olan kan kayıpları ile birlikte prognoz daha da kötüleşir. Bu kısır döngünün önüne geçilmesi ancak kanamanın erken kontrolüyle mümkündür (4,5,6,7,8). Çeşitli derecelerden karaciğer yaralanmalarında basit sütür, rezeksiyonal debridman, anatomik lobektomi gibi kabul edilmiş yaklaşımlar yanında resüsitasyon için uygun koşulların olmadığı durumlarda perihepatik packing uygulama da yer bulmaktadır (7,8,9,10,11). Ne zaman packing, ne kadar süre ile packing sorularına cevaplar hala netlik kazanmamıştır. Çalışmamız geniş karaciğer yaralanmalarında bir tedavi şekli olarak yer bulmaya başlayan perihepatik packing uygulamasına dair 18 olgudan oluşan bir serinin analizi üzerinedir. Retrospektif yürütülen bu çalışmada perihepatik packing uygulamasının terapötik değerini araştırmayı amaçladık.

GEREÇ ve YÖNTEM

Ağustos 1992-Mayıs 1997 arasında karaciğer yaralanması sonucu acil olarak opere edilen hastalar araştırıldı. Bu süre içinde Erciyes Üniversitesi Tıp Fakültesi Genel Cerrahi Kliniğinde 78'i künt, 25'i penetran travmaya bağlı toplam 103 hasta karaciğer yaralanması nedeniyle opere edildi. Erciyes Üniversitesi Tıp Fakültesi Genel Cerrahi Kliniğinde 14 hasta, Yozgat Devlet Hastanesi Genel Cerrahi Kliniğinde 4 hasta olmak

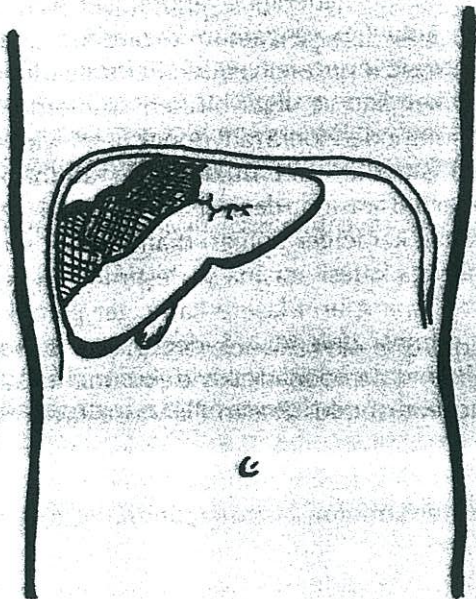
üzere toplam 18 hastaya geniş karaciğer yaralanması sonucu perihepatik packing uygulama yapıldı ve bu hastalar çalışmaya dahil edildi. Hastalar yaş, cins travmanın tipi, yaralanma mekanizması, yaralanma derecesi, preoperatif ve peroperatif kan transfüzyonları, ilave organ yaralanması, morbidite ve mortalite yönünden araştırıldı. 4'ü kadın, 14'ü erkek olan hasta serisinde ortalama yaş 33.4 idi (17-52). Hastalara preoperatif resüsitasyonu sırasında mideye Levin tüpü yerleştirildi, idrar çıkışını saatlik takip için Foley kateter konuldu. Sıvı ve kan ürünleri replasmanı yapmak, vital fonksiyon değerlerini monitörize etmeye yönelik üç yollu kateterler subklavian ven ya da jugüler ven yoluyla ilk konsültasyon anında yerleştirildi. Profilaktik antibiyotik uygulama her hasta için yapıldı. Karaciğerde yaralanmanın genişliği laparotomi sırasında Amerika Travma Cerrahisi Birliği'nin (AAST) yapmış olduğu klasifikasyon esas alınarak saptandı (12) (Tablo 1).

Buna göre Grade IV ve V olarak kabul edilen 18 hastada perihepatik packing uygulama lasere karaciğerden yoğun kanamaya rağmen elde replasman için yeterince kan olmayışı ve derin şok eğilimi gibi nedenlerle yapıldı. Genel eksplozasyon kolaylığı ve zaman kazandırıcı olarak orta hat insizyonu tercih edildi. Peritoneal kavitenin biriken kan ve diğer biriken ürünlerden temizlenmesinden sonra radyopak belirleyicilerle işaretli standart uzunlukta kuru abdominal spançlar 6-8 arasında değişen sayıda olmak üzere yaralanan karaciğer bölgesi diafragmatik yüzey ile kaburga kafesi arasına yerleştirildi. Intraabdominal spançların lasere karaciğer parankimi içine girmesi önleildi. Sadece aşağı kaburga kafesi altında tamponad etkiyle eksternal mekanik basınç temin edildi (Resim 1). Varsa ilave organ yaralanmaları onarıldı. Karaciğerden kanamanın kontrolü için packing dışında bir işlem yapılmadı. Karın dren konulmaksızın kapatıldı. Postoperatif resüsitasyon ve monitörizasyonu Cerrahi Yoğun Bakım Ünitesinde sürdürülen hastalar 48-72 saat içinde karın içerisine konulan spançları çıkarmak için tekrar ameliyata alındılar. Sağ üst kadran bol (500-1000 ml) serum fizyolojik ile ıslatılıp karaciğer yüzeyine penetrasyon gösteren

TABLO 1: KARACİĞER TRAVMASINDA AAST KLASİFİKASYONU

Grade I	Hematom Laserasyon	Subkapsüler, yüzey alanı %10'dan az Kapsüler yırtık, parankimal derinliği 1cm'den küçük
Grade II	Hematom	Subkapsüler, yüzey alanı %10-50 arasında, intraparankimal ve 10cm çapından küçük
Grade III	Laserasyon Hematom	Parankimal derinliği 1-3cm arasında, uzunluğu 10cm'den küçük Subkapsüler, yüzey alanı 550'den büyük veya genişleyen rüptüre subkapsüler veya parankimal hematoma, intraparankimal ve 10cm çapından büyük
Grade IV	Laserasyon Laserasyon	Parankimal derinliği 3cm'den büyük Karaciğer lobunun %25-75'ini veya 1 ile 3 arası segmenti tutan parankimal açılma
Grade V	Laserasyon	Karaciğer lobunun %75'inden fazlasını veya 3'den fazla segmenti tutan parankimal açılma
	Vasküler	Jukstahepatik venöz yaralanmalar (retrohepatik vena kava/santral majör hepatik venler)
Grade VI	Vasküler	Hepatik avülsiyon

abdominal spançlar yumuşatıldı ve sayılarak tümü alındı. Spançlardan ayrıca bakteriyolojik inceleme için kültür yapıldı. Kanamanın tam olarak durmuş olduğu hastalara başka işlem yapılmaksızın ameliyat sonlandırıldı. Spançların alınmasından sonra kanamanın kesilmemiş olduğu hastalarda karaciğere dönük tamamlayıcı prosedürler uygulandı. İkinci postoperatif dönemde rutin kan biyokimyası, vital işaretler dışında abdominal ultrasonografi ve komputeze tomografi ile takipler sürdürüldü.



Resim 1: Terapötik perihepatik packing uygulamasının şematik görünümü

SONUÇLAR

Karaciğer yaralanması 15 hastada künt abdominal travma sonucu, 2 hastada delici-kesici aletle yaralanma ve bir hastada da ateşli silahla yaralanma sonucu gerçekleşti. İlk muayenelerinde 15 hastada hipovolemik şok hali saptandı ve bu hastalarda hemodinamik parametreler de stabil değildi. Diğer 3 hastada ise hafif taşikardi (Nabız > 100/dk) dışında hemodinamik bozukluk görülmedi. Diagnostik peritoneal lavaj abdominal künt travma geçiren 6 hastada yapılabildi ve olguların tümünde pozitif bulundu. Sadece 3 olguda preoperatif hazırlık sırasında yapılabilen abdominal ultrasonografik inceleme intraabdominal hemoraji ve kanama kaynağı olarak karaciğerde geniş laserasyonu doğruladı. Ateşli silah ve delici-kesici aletle yaralanan 3 hastada başlatılan resüsitatif işlemlerle birlikte doğrudan laparotomi yapıldı. Yaralanmanın şekli ne olursa olsun laparotomide öncelikle karaciğerden olan kanamanın kontrol edilmesi amaçlandı. Perihepatik packing yapılan 18 hastada karaciğerde yaralanma derecesi Tablo 2'de görülmektedir.

TABLO 2: YARALANMA DERECESESİ

	Hasta sayısı	%
Grade IV	13	72.2
Grade V	5	27.8
Toplam	18	100

AAST klasifikasyonuna göre 13 hastada Grade IV yaralanma, 5 hastada Grade V yaralanma belirlendi. Karaciğer yaralanması dışında intraabdominal ve ekstraabdominal kaynaklı olmak üzere çok sayıda ilave organ yaralanması da saptandı (Tablo 3) ve uygun prosedürlerle esas tedavileri tamamlandı.

TABLO 3: İLAVE ORGAN YARALANMASI

	Hasta sayısı
Hemopnömotoraks	4
Mide perforasyonu	2
Dalak yaralanması	1
İnce barsak perforasyonu	1
Kolon perforasyonu	1
Koledok yaralanması	1
Multipl kaburga kırığı	1
Klavikula kırığı	1
Vertebra dislokasyonu	1
Toplam	13

Yaralanmış karaciğer yüzeyi ile diafragma arasına yerleştirilen sayıları önceden bilinen kuru spançlar 48 saat içinde ikinci bir laparotomi ile çıkarıldılar. Perihepatik packing uygulanan 18 hastanın 11'inde kanamanın durmuş olduğu görüldü. Bu hastalarda intraabdominal dren konularak cerrahi prosedür tamamlandı. 4 hastada önceden yerleştirilen spançların alınmasını takip eden minimal kanama için seyrek aralıklı matres sütürler konuldu. Ancak 3 hastada abdominal spançlar ıslatılıp alındıklarında belirgin kanamanın devam ettiği görüldü. Karaciğerin 5, 7 ve 8. segmentlerini tutan bir yaralanmada spançlar alındıktan sonra parankimal alandan devam eden kanama sağ lobektomi ile kontrol edilirken, karaciğerin 5 ve 7. segmentlerini tutan diğer bir yaralanmada ise spançların alınmasından sonra gelişen kanama nonanatomik karaciğer rezeksiyonu ile kontrol edildi. Bir hastada da karaciğerin

4 ve 8. segmentlerini ilgilendiren derin parankim hasarı ile birlikte jukstahepatik vena kava rüptürü saptandı. Bu hastaya atriokaval şant ve sol trisegmentektomi uygulandı (Tablo 4).

Postoperatif takip ve tedavileri Cerrahi Yoğun Bakım Ünitesinde sürdürülen hastalarda gelişen komplikasyonlar Tablo 5'de özetlenmiştir.

TABLO 5: KOMPLİKASYONLAR

Komplikasyon	Hasta sayısı
Safra fistülü	2
İnce barsak fistülü	1
Karaciğerde hematoma	1
Karaciğer absesi	1
Toplam	5

2 hastada safra fistülü, bir hastada ince barsak fistülü, bir hastada karaciğer absesi gelişti ancak spontan gerileyen ya da tedaviye cevap veren komplikasyonların hiç biri mortalite sebebi olmadı. Mortalite nedeni olarak "3 hastada akut solunum yetmezliği (multipl kot kırıkları ve yaygın hemotoraks), bir hastada myokard infarktüsü" görüldü. Kaybedilen 4 hastada da yaralanma şekli künt travmaydı (3'ü trafik kazası, biri yüksekten düşme). Travmadan perihepatik packing uygulamasına kadar geçen sürede hastalara uygulanan kan transfüzyonu miktarı Erciyes Üniversitesi Genel Cerrahi Kliniğinde ameliyat edilen 14 hasta için ortalama 7.4 Ü iken, Yozgat Devlet Hastanesi Genel Cerrahi Kliniğinde ameliyat edilen 4 hasta için ortalama 4.8 Ü idi. Yaşayan hastalarda ortalama hospitalizasyon süresi 25 gün iken, kaybedilen vakalarda hastanede kalış süresi ortalama 2.5 gün oldu.

TARTIŞMA

Karaciğer yaralanmalarının büyük bir kısmı minör nitelikte yaralanmalar olup tüm karaciğer

TABLO 4: HASTALARA UYGULANAN OPERATİF İŞLEMLER

	Hasta sayısı	%
Sadece packing tamponad	11	61.0
Packing + Matres sütür	4	22.2
Packing + Sağ lobektomi	1	5.6
Packing + Atriokaval şant + Sol trisegmentektomi	1	5.6
Packing + Nonanatomik karaciğer rezeksiyonu	1	5.6
Toplam	18	100

travmaları için bildirilen genel mortalite oranı %10 civarındadır. Majör karaciğer yaralanmalarında ise mortalite agresif resüsitasyon yöntemlerine rağmen hala yüksektir ve %50'yi aşan değerler verilmektedir (8,11,13,14). Prognoz üzerine etkili iki parametre, yaralanma mekanizması ve ilave organ yaralanması olsa da kompleks karaciğer travmasında kontrol edilemeyen kanama esas problemidir (11). Kanamanın kontrolüne yönelik çabalar Pringle'in portal triadın geçici oklüzyonundan basit sütür, hepatotomi, hepatofari, selektif vasküler ligasyonla birlikte rezeksiyonal debridman ve anatomik rezeksiyonlara kadar uzanır (9,13,15,16,17). Pringle'in hepatoduodenal ligament yani portal triadın geçici oklüzyonu önerisi travma ve karaciğer cerrahisinin yapıldığı hemen her merkezde kabul görmüştür (18,19,20). Tecrübeler portal oklüzyon sonrası karaciğerin 90 dakikaya kadar normotermik iskemiyi tolere edebildiğini göstermiştir (19,20). Pachter ve ark. da topikal hipotermi sonrası 60 dakikalık portal oklüzyona maruz bırakılan karaciğerde, parmak diseksiyonu (finger fracture) yöntemiyle intrahepatik damarsal yapıları ve safra kanallarını kolayca bağlayarak kanamayı kontrol ettiklerini bildirdiler (21). Mays ve ark. tarafından öne sürülen selektif hepatic arter ligasyonu ile birlikte derin matres sütür tekniğinde ise yüksek oranda karaciğer nekrozu riski vardır (17). Lobar destrüksiyona kadar giden geniş karaciğer travmasında anatomik karaciğer rezeksiyonları tecrübeli ellerde bile %50'yi bulan mortalite ile birlikte ifade edilmektedir (11,22,23).

Geniş hepatic yaralanmalarda kanamanın erken kontrolü muhtemel bir hipovolemik şokun önlenmesi için önemlidir. Yoğun kan kaybının yol açtığı derin hipotansiyon yine yoğun kan transfüzyonu ihtiyacı doğurur. Kısa sürede fazla miktarda vücut ısısında olmayan kanın transfüzyonu ise hipotermi, metabolik asidoz ve sonuçta koagülopati gelişmesine yol açar. Bu da yeniden kanama ve kısır bir dairenin ortaya çıkması demektir. Bu açıdan bakıldığında zamanında yapılacak bir müdahale ile karaciğerden olan kanamanın çabuk, etkili ve güvenli olarak kontrolü açıktır. Perihepatik packing uygulama bu amaca uygun olan terapötik bir seçenek olabilir. Metod geniş karaciğer yaralanmalarında yeni olmayan ancak travma cerrahisi kapsamına yeniden girmeye başlayan bir tedavi şeklini içerir. II.Dünya ve Vietnam savaşları sonrası abdominal sepsis riskini artırdığı için bir dönem boyunca

unutulan perihepatik packing uygulama antibiyoterapinin gelişme süreci içinde 1970'lerde Lucas ve Ledgerwood ile yeniden hatırlandı (24). 1980'lerde ise Feliciano ve Carmona'nın %80-90'a ulaşan sağkalım sonuçları metod üzerine ilgiyi daha da arttırdı (25,26).

Sunulan retrospektif çalışma karaciğerdeki geniş laserasyon alanından yoğun olarak kanayan toplam 18 hastanın 11'inde (%95 GA: %36-83) sadece packing sonrası kanamanın tamamen durduğunu göstermiştir. Tamamı Grade IV karaciğer yaralanması olan bu hastalarda ilave bir cerrahi prosedür gerekmezken kanamanın erken kontrolü ile uzamış masif kanamaların muhtemel sonucu olarak gelişebilecek hipotansiyon, şok ve metabolik bozukluklar daha başlangıçta önlenmiştir. Spançların alınmasını takiben minimal safra drenajları olan 11 hastada ilave organ yaralanmalarının getirdiği morbidite dışında iyileşme normal seyretmiştir. Grade IV karaciğer yaralanması olan 2 hastada ise spançlar alındıktan sonra sızıntı tarzında yeniden başlayan kanama seyrek matres sütürlerle kontrol edildi. Grade V karaciğer yaralanması olan 5 hastada ise packing uygulama kanamanın geçici kontrolünde yararlı oldu. Bu hastalarda spançların alınmasıyla birlikte geniş ve derin parankimal laserasyonlardan tekrar eden kanamalar daha ileri cerrahi prosedürler gerektirdi. 2 hastada debridman ile birlikte matres sütürler ile kanama kontrol edilirken, iki hastaya anatomik karaciğer rezeksiyonu, diğer bir hastaya da nonanatomik karaciğer rezeksiyonu yapıldı (Tablo 4). Bu sonuçlardan perihepatik packingin AAST klasifikasyonuna göre Grade IV karaciğer yaralanmalarının büyük bir kısmında ani ve yoğun kanamanın önlenmesinde etkili olduğu söylenebilir. Grade V karaciğer yaralanmalarında majör hepatic venler ve retrohepatik vena kava da yaralanmaya iştirak etmekte olup serimizdeki sonuçlardan anlaşılacağı gibi packing uygulama ile kanamanın sadece geçici kontrolü sağlanmıştır. Bu dereceden karaciğer yaralanmalarında dahi packing uygulama kanamanın geçici kontrolünde yarar sağlamakta, böylece olası metabolik dengesizliklerin ve muhtemel bir koagülopatinin önüne geçmek mümkün olmaktadır (14,25,27).

Perihepatik packing tamponad için lasere karaciğer yüzeyi ile kosta kafesi arasına yastık şeklinde yerleştirilen kuru spançlar intraabdominal enfeksiyon gelişimi için ciddi bir problemidir. Çeşitli serilerde perihepatik uygulama sonrası %18-88 oranında septik komplikasyonlar

bildirilmiştir (5,15,25,28). Serimizde sadece bir hastada karaciğer absesi gelişti (%5.6) ve medikal tedavi sonrası spontan rezolüsyon sağlandı. Hipotansiyon ve şok durumu ile birlikte laserasyon alanında kontaminasyon, yabancı cisim varlığı ve masif transfüzyonlar sonucu bozulan immün defans septik invazyondan sorumlu tutulan faktörlerdir. Hipovolemik şok barsaktan karaciğere bakteriyel translokasyonda önemli bir etkindir (29). Hipotansif şokun diğer bir olumsuz etkisi de retiküloendotelial sistem üzerine olup hepatic Kupffer hücre aktivitesinde azalmaya yol açmasıdır. Bakteriler için karaciğerin azalan temizleme fonksiyonu dışında devitalize doku artıkları, kan ve safra kolleksiyonlarının varlığı bakteriyel kolonizasyon için daha da uygun bir ortam yaratır (30). Serimizde 2 vakada ise safra fistülü ortaya çıktı. Abse ve safra fistüllü hastalarda yapılan ponksiyon ve safra kültürlerinde Enterobakter üretildi, üç hasta da medikal tedaviye cevap verdi. Abdominal ultrasonografi ve komputere tomografi ile yapılan takipler spontan rezolüsyonları doğrularken açık cerrahi girişime ihtiyaç duyulmadı. Literatür ile kıyaslandığında bizdeki septik komplikasyon oranı düşük sayılır (%5.6).

Bir kısım yazarlar 10 Ü kan transfüzyonu ihtiyacını packing uygulama için bir üst sınır parametre olarak kabul ederken (25,27), diğerleri ise 6 Ü'lik kan kaybını packing endikasyonu olarak görmektedirler (13). Olgularımızda travmadan perihepatik packing uygulamasına kadar geçen sürede uygulanan kan transfüzyonu miktarı Erciyes Üniversitesi Genel Cerrahi Kliniğinde ameliyat edilen 14 hasta için ortalama 7.4 Ü iken, Yozgat Devlet Hastanesi Genel Cerrahi Kliniğinde ameliyat edilen 4 hasta için ortalama 4.8 Ü idi. Yozgat Devlet Hastanesi Genel Cerrahi Kliniğinde ameliyat edilen 4 hastadaki erken packing uygulanmasının nedeni kan ve kan ürünlerinin yetersizliğidir. Tek başına açıklayıcı olmasa da düşük kan transfüzyonu ihtiyacı bir açıdan prognostik olabilir. Bir çalışmada kan pH'nın 7.18'in, vücut ısısının 30°C altında, parsiyel tromboplastin zamanının 16 saniyeden, protrombin zamanının 50 saniyeden uzun olması ve 10 Ü'den fazla transfüzyon ihtiyacı önemli risk faktörleri olarak rapor edildi (28). Aynı çalışmada tek risk faktörü için bildirilen mortalite oranı %18 iken, 4 ya da 5 risk faktörü varlığında %100'e ulaşıyordu. Sayılan bu risk faktörlerine, travma şiddet skoru, trombosit sayısı ve hipotansiyon süresi gibi yeni risk faktörlerinin eklenmesi ile perihepatik packing uygulamanın daha objektif endikasyon-

ları belirlendi (8). Masif kan transfüzyonunun yarattığı erken bulgu hipotermi olup bunun da protrombin zamanı ve parsiyel tromboplastin zamanında uzamaya yol açtığı bilinmektedir. Trombosit fonksiyonlarındaki kalitatif bozulma da hipotermik etkiye bağlıdır (5). Benzer etkiyle muhtemelen tromboksan A₂ inhibisyonu sonucu koagülopati giderek derinleşmektedir. Hipotermik durumdaki iyileşmeye kadar koagülopatinin düzelmeyeceği deneysel olarak da gösterilmiştir (31). Bu bakış doğrultusunda, geniş karaciğer travmalı hastalarda kanamanın erken kontrolündeki esas beklenti olası bir koagülopatinin önlenmesidir. Grade IV ve V karaciğer yaralanmalarda perihepatik packing tamponad uygun zamanda yapıldığında kan kaybını önleyerek ve transfüzyon ihtiyacını azaltarak bu amaca uygun basit, kolay ve etkili bir yoldur. Basit matres sütür tekniği ile durdurulamayan kanamalarda perihepatik packing tamponad portal oklüzyonla birlikte hepato-tomi, selektif vasküler ligasyonla birlikte yapılan anatomik karaciğer rezeksiyonlarından bir önceki adım olarak değerli olabilir. Serimizde mortaliteyi etkileyen faktörlerin başında ilave organ yaralanmalarından ileri gelen organ yetmezlikleri olmuştur. Kaybedilen 4 hastanın 3'ünde akut solunum yetmezliği, bir hastada ise myokard infarktüsü saptandı.

Son zamanlarda sadece karaciğer yaralanmalarında değil, abdominal diğer organ yaralanmalarında da packing uygulamaya dair sonuçlar bildirilmektedir (32,33,34). İntraperitoneal veya retroperitoneal, içi boş ya da solid organların geniş vasküler rüptürlerle birlikte ortaya çıkan ağır kompleks travmalarında da öncelikle kanamanın durdurulması gerektiğini savunan yazarlar bu tür olgularda intraabdominal packing yapmayı önermektedirler. Kanamanın kontrol edilmesinden sonra vital bulguların stabil hale gelmesi ertelenmiş definitif cerrahi girişim için fırsat tanıyacaktır. Anatomik ve fonksiyonel bütünlüğün bozulduğu kompleks pankreatikoduodenal yaralanmada bile kimi zaman packing uygulama muhtemel bir mortalitenin önlenmesinde başarılı olmaktadır (34). Sonuç olarak geniş karaciğer yaralanmalarında perihepatik packing tamponadın definitif cerrahi girişimler öncesi hayat kurtarıcı bir tedavi basamağı olarak düşünülmesi gerektiğine inanıyor ve özellikle 4 ve 5.dereceden karaciğer yaralanmalarında kaybedilen kanın zamanında karşılanması için olanakların yetmediği ve koşulların oluşmadığı merkezlerde hatırlanması gereken bir metod olduğunu vurguluyoruz.

KAYNAKLAR

1. Cox EF, Flancbaum L, Dauterive AH, Paulson RL: Blunt trauma to the liver. Analysis of management of mortality in 323 consecutive patients. *Ann Surg* 1987;207:126-134.
2. Moore EE: Critical decisions in the management of hepatic trauma. *Am J Surg* 1984;148:712-716.
3. Schwartz SI: Liver. In: Schwartz SI, Shires GT, Spencer FC, eds. *Principles of Surgery* 6th ed. New York: McGraw-Hill, 1994:1319-1326.
4. Bozfakioğlu Y, Belgerden S, Acarlı K: Karaciğer travmalarında yaklaşım. *Ulusal Cerrahi Dergisi* 1987;3:49-51.
5. Saifi J, Fortune JB, Graca L, Shah DM: Benefits of intraabdominal pack placement for the management of nonmechanical hemorrhage. *Arch Surg* 1990;125:119-125.
6. Watson CJE, Calne RY, Padhani AR, Dixon AK: Surgical restraint in the management of liver trauma. *Br J Surg* 1991;78:1071-1075.
7. Krige JEJ, Bornman PC, Terblanche J: Therapeutic perihepatic packing in complex liver trauma. *Br J Surg* 1992;79:43-46.
8. Garrison JR, Richardson JD, Hilakos AS, Spain DA, Wilson MA, Miller FB, Fulton RL: Predicting the need to pack early for severe intra-abdominal hemorrhage. *J Trauma* 1995;40:923-927.
9. Stain SC, Yellin AE, Donovan AJ: Hepatic trauma. *Arch Surg* 1988;123:1251-1255.
10. Pachter HL, Spencer FC, Hofstetter SR, Liang HC, Coppa GF: Significant trends in the treatment of hepatic trauma: Experience with 411 injuries. *Ann Surg* 1992;215:492-507.
11. Hollands MJ, Little JM: The role of hepatic resection in the management of blunt liver trauma. *World J Surg* 1990;146:478-482.
12. Moore EE, Cogbill TH, Jurkovich GJ, Shackford SR, Malangoni MA, Champion HR: Organ injury scaling: Spleen and liver (1994 revision). *J Trauma* 1995;38:323-324.
13. Beal SL: Fatal hepatic hemorrhage: An unresolved problem in the management of complex liver injuries. *J Trauma* 1990;30:163-169.
14. Cogbill TH, Moore EE, Jurkovich GJ, Feliciano DV, Morris JA, Mucha P: Severe hepatic trauma: A multi-center experience with 1335 liver injuries. *J Trauma* 1988;28:1433-1438.
15. Ivatury RR, Nallathambi M, Gündüz Y, Constable R, Rohman M, Stahl WM: Liver packing for uncontrolled hemorrhage: A reappraisal. *J Trauma* 1986;26:744-753.
16. Feliciano DV, Mattox KL, Jordan GL, Burch JM, Bitondo CG, Cruse PA: Management of 1000 consecutive cases of hepatic trauma. *Ann Surg* 1986;204:438-445.
17. Mays FT, Conti S, Fallahzadeh H, Rosenblatt M: Hepatic artery ligation. *Surgery* 1979;86:536-543.
18. Bismuth H, Castaing D, Garden OJ: Major hepatic resection under total vascular exclusion. *Ann Surg* 1989;210:13-19.
19. Delva E, Camus Y, Nordlinger B: Vascular occlusions for liver resections. Operative management and tolerance to hepatic ischemia: 142 cases. *Ann Surg* 1989;209:211-218.
20. Huguet C, Gavelli A: Hepatic resection with ischemia of the liver exceeding one hour. *J Am Coll Surg* 1994;178:454-459.
21. Pachter HL, Spencer FC, Hofstetter SR, Coppa GF: Experience with the finger-fracture technique to achieve intra-hepatic hemostasis in 75 patients with severe injuries of the liver. *Ann Surg* 1983;197:771-778.
22. Esquivel CO, Bernardos A, Makowka L: Liver replacement after massive hepatic trauma. *J Trauma* 1987;27:800-802.
23. Akyürek N, Şakrak Ö, Şahin M, Sözüer EM, Bengisu N, Kafalı EM: Karaciğer yaralanmaları. *Çağdaş Cerrahi Dergisi* 1993;7:230-234.
24. Lucas CE, Ledgerwood AM: Prospective evaluation of hemostatic techniques for liver injuries. *J Trauma* 1976;16:442-451.
25. Feliciano DV, Mattox KL, Burch JM: Packing for control of hepatic hemorrhage. 58 consecutive patients. *J Trauma* 1986;26:738-740.
26. Carmona RH, Peck DZ, Lim RC: The role of packing and planned reoperation in severe hepatic trauma. *J Trauma* 1984;24:779-784.
27. Cue JL, Cryer HC, Miller FB, Richardson JD, Polk HC: Packing and planned reexploration for hepatic and retroperitoneal hemorrhage: Critical refinements of a useful technique. *J Trauma* 1990;30:1007-1013.
28. Sharp KW, Lucicero RJ: Abdominal packing for surgically uncontrollable hemorrhage. *Ann Surg* 1992;215:467-475.
29. Arden WA, Yacko MA, Jay M: Scintigraphic evaluation of bacterial translocation during hemorrhagic shock. *J Surg Res* 1993;54:102-106.
30. Carrico CJ, Meakings JL, Marshall JC, Fry D, Maier RV: Multiple organ failure syndrome. *Arch Surg* 1986;121:196-208.
31. Valeri CR, Cassidy C, Khuri S, Feingold H: Hypothermia-induced reversible platelet dysfunction. *Ann Surg* 1987;205:175-181.
32. Morris JA, Eddy VA, Blinman TA: The staged celiotomy for trauma. Issues in packing and reconstruction. *Ann Surg* 1993;217:576-584.
33. Hirshberg A, Mattox KL: Damage control in trauma surgery. *Br J Surg* 1993;80:1501-1502.
34. Mistry BM, Durham RM: Delayed pancreatoduodenectomy followed by delayed reconstruction for trauma. *Br J Surg* 1996;83:527.

YAZIŞMA ADRESİ:

Dr. Ömer ŞAKRAK
Erciyes Üniversitesi Tıp Fakültesi
Genel Cerrahi ABD, 38039, KAYSERİ