

Kronik Renal Yetmezlikli Hastalarda Paratiroidektomi Sonuçları

RESULTS OF PARATHYROIDECTOMY IN PATIENTS WITH CHRONIC RENAL FAILURE

Dr.Neşet KÖKSAL, Dr.Funda TÜRKMEN, Dr.M.İzzet TİTİZ

Haydarpaşa Numune Hastanesi, Hemodiyaliz ve Transplantasyon Ünitesi, İSTANBUL

ÖZET

Amaç: Bu çalışmanın amacı medikal tedaviye rağmen hiperparatiroidiye bağlı semptomların geliştiği ve paratiroidektomi uyguladığımız kronik renal yetmezlikli (KRY) hastalarımızdaki klinik bulguları, uygulanan cerrahi girişimleri ve sonuçlarını değerlendirmektir.

Durum Değerlendirmesi: KRY'li hastaların büyük bir kısmında hastalığın süresine bağlı olarak değişik derecede paratiroid hiperplazisi (sekonder hiperparatiroidizm) gelişir. Renal tx ile renal nedenler ortadan kalksada bazı hastalarda hiperparatiroidizm bulguları devam edebilir (tersiyer hiperparatiroidizm). Medikal önlemlerle kontrol altında tutulamayan hastalarda hiperparatiroidizm'in komplikasyonlarından korunmak için paratiroidektomi gerekir.

Yöntem: 1.3.1994-1.3.1997 tarihleri arasında Haydarpaşa Numune Hastanesi Hemodiyaliz ve Transplantasyon Ünitesinde KRY nedeni ile sekonder ve tersiyer hiperparatiroidizm gelişen 4 hastaya paratiroidektomi uygulanmıştır. Hastaların ameliyat öncesi ve sonrası yakınmaları, klinik ve radyolojik bulguları, ameliyat öncesi ve sonrası kalsiyum, fosfor, alkalin fosfat ve intakt parathormon değerleri incelendi. Ameliyat öncesi tüm hastalara paratiroid lokalizasyonu amacıyla ultrasonografi, bilgisayarlı tomografi ve Tc^{99m} pertechnetate ve thalium²⁰¹ substraksiyon sintigrafisi yapıldı. Eksplozasyonda saptanan paratiroid sayısı ve lokalizasyonları, postoperatif komplikasyon ve takip sonuçları değerlendirildi.

Çıkarımlar: Hastaların hepsinde de intakt parathormon değerleri 1000 pg/ml'nin üzerinde idi. İki hastada 4 hiperplazik paratiroid bezi saptandı ve birinde alt paratiroidler timus kalıntısı içinde idi. Bir hastamızda 3, daha önceden bilateral subtotal tiroidektomi uygulanan bir hastamızda ise 2 hiperplazik paratiroid bezi saptanmıştır. Bir hastaya subtotal paratiroidektomi, 3 hastaya ise total paratiroidektomi ve ototransplantasyon yapılmıştır. Hastaların ortalama 24.5 aylık takiplerinde hiperparatiroidizm ile ilgili yakınmaları düzelmiş, parathormon, kalsiyum ve fosfat değerleri normal düzeylere inmiştir.

Sonuç: Medikal tedaviye rağmen hiperparatiroidiye bağlı semptomların geliştiği KRY'li hastalarda hiperparatiroidizmin komplikasyonlarından korunmak için paratiroidektomi düşünülmelidir. Ameliyat öncesi paratiroidlerin lokalizasyonu amacıyla kullanılan görüntüleme yöntemleri gereksizdir. Alt paratiroid bezlerinin bulunmadığı hastalarda timus kalıntısı çıkarılmalı ve intratikimik paratiroid dokusu yönünden incelenmelidir.

Anahtar kelimeler: Hiperparatiroidizm, kronik renal yetmezlik

SUMMARY

Four patients underwent parathyroidectomy for secondary and tertiary hyperparathyroidism. Three of the patients were male and the mean age was 41. Four patients had undergone previous renal transplantation of whom two had returned to hemodialysis because of rejection. All patients who experienced fatigue, pruritus, anemia, uncontrollable hypertension and pain of skeletal system, had normal serum calcium with increased phosphate and alkaline phosphatase levels. In all patients intact parathormone level was above 1000pg/ml. In order to determine the localization of the parathyroids, ultrasound, computerized tomography and thalium-technetium subtraction scintigraphy were performed. Surgical exploration of the two patients revealed 4 hyperplastic

parathyroids of which lower ones were inside the thymic remnant. In one patient 3 parathyroids were identified and a subtotal thyroidectomy was performed for the missing side. Two hyperplastic parathyroids were found in the patient who had bilateral subtotal thyroidectomy previously. Subtotal parathyroidectomy in one patient and parathyroidectomy and autotransplantation in three patients were performed. All patients became asymptomatic and calcium, phosphate and parathormone levels returned to normal in the follow-up at an average of 24.5 months.

Keywords: Hyperparathyroidism, Chronic renal failure

Kronik renal yetmezlikli hastalarda (KRY) oluşan fosfat retansiyonu ve hiperfosfatemi, hipokalsemi, calcitriol'un renal üretimini azaltması ve iskelet sisteminde parathormonun etkisine direnç gibi metabolik değişiklikler sekonder hiperparatiroidizm'e neden olabilir. Hiperparatiroidizmin neden olduğu klinik bulgular medikal tedavi ile kontrol altına alınamadığında paratiroidektomi gerekir. Paratiroid bezlerinin sayısı ve lokalizasyonlarının değişkenlik göstermesi hiperparatiroidizmin cerrahi tedavisinde bezlerin saptanmasında zorluk yaratabilir. Bu çalışmanın amacı paratiroidektomi uygulanan KRY'li dört hastamızdaki klinik bulguları, uygulanan cerrahi girişimleri ve sonuçlarını değerlendirmektir.

GEREÇ ve YÖNTEM

1.3.1994-1.3.1997 tarihleri arasında Haydarpaşa Numune Hastanesi Hemodiyaliz ve Transplantasyon Ünitesinde KRY nedeniyle sekonder ve tersiyer hiperparatiroidizm gelişen 4 hastaya paratiroidektomi uygulanmıştır. Hastanın 3'ü erkek, 1'i kadın, yaş ortalaması 43.2'dir. Bir hasta KRY, 2 hasta renal transplantasyon (tx) sonrası kronik red nedeniyle düzenli hemodiyaliz tedavisi görmekteydi. Bir hastada tx sonrası greft fonksiyonu normaldi ve hastamıza tx'den önce multinodüler guatr nedeniyle bilateral subtotal tiroidektomi (BST) uygulanmıştı. Hastaların ameliyat öncesi ve sonrası yakınmaları, klinik ve radyolojik bulguları, ameliyat öncesi ve sonrası kalsiyum, fosfor, alkalin fosfataz (AF) ve intakt parathormon (PTH) değerleri incelendi. Ameliyat öncesi tüm hastalara paratiroid lokalizasyonu amacıyla ultrasonografi (US), bilgisayarlı tomografi (BT) ve Tc^{99m} pertechnetate ve $thallium^{201}$ substraksiyon sintigrafisi yapıldı. Eksplozasyonda saptanan paratiroid sayısı ve lokalizasyonları, postoperatif komplikasyonlar ve takip sonuçları değerlendirildi.

BULGULAR

Hastaların ameliyat öncesi ve sonrası yakın-

maları ve klinik bulguları Tablo 1'de gösterilmiştir. Hastaların hepsinde dekalsiyum değerleri normal sınırlarda iken fosfat ve AF değerleri yüksek, intakt parathormon değerleri 1000pg/ml'nin üzerinde idi (Tablo 2). Çekilen iskelet sistemi grafilerinde kemik dansitesinde yaygın azalma, subperiostal rezorbsiyonlar, yumuşak dokuda kalsifikasyonlar gözlenmiştir (Tablo 3). US ile bir hastamızda sol alt paratiroid, sintigrafi ile 1 hastamızda üst paratiroidler görüntülenirken, BT ile paratiroidler görüntülenememiştir. Eksplozasyonda iki hastada 4 hiperplazik paratiroid bezi saptandı ve birinde her iki alt paratiroid timus kalıntısı içinde idi. Bir hastamızda 3 hiperplazik paratiroid bezi saptanmış ve bulunmayan taraftaki tiroid lobuna subtotal lobektomi uygulanmış, daha önceden BST uygulanan bir hastamızda ise 2 hiperplazik paratiroid bezi saptanmıştır. Bir hastaya subtotal paratiroidektomi, 3 hastaya ise total paratiroidektomi ve ototransplantasyon (1 hastada ön kol, 2 hastada SKM içine) yapılmıştır (Tablo 4). Bir hastamızda postoperatif dönemde oldukça şiddetli seyreden kemik açlığı sendromu oluştu. Hastaların ortalama 24.5 aylık takiplerinde hiperparatiroidizm ile ilgili yakınmaları düzelmiş, parathormon, kalsiyum ve fosfat değerleri normal düzeylere inmiştir.

TABLO 1: HASTALARIN PARATIROIDEKTOMİ ÖNCESİ VE SONRASI YAKINMA VE KLİNİK BULGULARI

	Hasta Sayısı (Preop)	Hasta Sayısı (Postop)
Halsizlik-Yorgunluk	4	1
Eklemler ve Kemik Ağrısı	4	1
Hipertansiyon*	3	-
Anemi	2	-
Kaşıntı	2	-
Konstipasyon	2	-
Nöropsikiyatrik bozukluklar	1	-
Peptik Ülser	1	-

*Medikal tedavi ile kontrol altına alınamayan

TABLO: HASTALARDAKİ AMELİYAT ÖNCESİ VE SONRASI ORTALAMA LABORATUAR DEĞERLERİ

	Preop.	Postop*
Serum Ca (N:8.5-10.5mg/dl)	9.5	7.0
Serum P (N:2.5-5mg/dl)	6.7	3.4
AF (N:98-279 IU/L)	1498	762
PTH (N:9-55 pg/ml)	1475	65

*Paratiroidektomi sonrası 1.aydaki ortalama değerler

TARTIŞMA

KRY'li hastaların büyük bir kısmında hastalığın süresine bağlı olarak, değişik derecede paratiroid hiperplazisi gelişir ve bu hastaların %5' inden azında paratiroidektomi gerekir (1). Erken dönemlerde fosfattan kısıtlı diyet, fosfat bağlayıcı ajanlar, Ca ve D vitamini replasmanı ile sekonder hiperparatiroidizm kontrol altında tutulabilir. İleri dönemlerde medikal önlemler daha az etkilidir (2). Renal tx ile 6-12 ay içinde hastaların çoğunda sekonder hiperparatiroidizm kaybolur. Renal nedenler ortadan kalksa da, hiperplazik paratiroid bezlerinde otonom fonksiyon gelişen bazı hastalarda hiperparatiroidizm bulguları devam edebilir (tersiyer hiperparatiroidizm). Bu tür hastalarda hiperparatiroidizm komplikasyonlarından korunmak için paratiroidektomi gerekir (3). Tx sonrası hiperparatiroidizm bulguları devam eden ve femurda büyük kemik kistleri oluşmuş bir hastamıza tersiyer hiperparatiroidizm nedeniyle paratiroidektomi uyguladık.

TABLO 3: HASTALARDAKİ İSKELET SİSTEMİ RADYOLOJİK BULGULARI

Radyolojik Bulgular	Hasta Sayısı
Kemik Dansitesinde Yaygın Azalma	4
Subperiostal Rezorbsiyon	4
A-V fistül ve Vasküler Kalsifikasyon	3
Transplante Böbrekte Nefrokalsinozis	1
Brown Tümörü	1
Patolojik Kırık	1

Sekonder hiperparatiroidizmi olan hastalarda

hiperparatiroidizmin şiddetini değerlendirmede intakt PTH düzeylerinin ölçümü en kullanışlı yöntemdir (2). Artmış AF düzeyleri kemik rezorbsiyonunun genişliği ile ilişkilidir ve kemik ağrısı olan sekonder hiperparatiroidizm'li hastalarda paratiroidektomiden yararlanma şansının yüksek olduğunu gösterir (1). Hastalarımızın hepsinde de ameliyat öncesi intakt PTH ve AF değerleri oldukça yüksek düzeylerde idi.

Yumuşak doku kalsifikasyonları sekonder hiperparatiroidizm'de sık görülen bir bulgudur ve KRY'li hastaların diyaliz başlangıcında %27'sinde, 5 yıldan fazla diyalize bağımlı kalmış hastaların %58'inde görülür (2). Kalsifikasyon vasküler ya da nonvasküler yumuşak dokularda oluşabilir. Yumuşak doku ve damarlar dışında sistemik kalsifikasyon böbrek, akciğerler, kalb ve deride görülebilir. Hastalarımızın üçünde vasküler kalsifikasyon gözlenirken bir hastamızda transplante böbrekte nefrokalsinozis gelişmişti.

Paratiroidlerin sayı ve yerleşimi kişiden kişiye önemli değişiklikler gösterir. Çoğunlukla 4 adet paratiroid bezleri (%84-97.5), %3 oranında 4'den az sayıda olabileceği gibi %1-2.5 oranında 4'den fazla olabilir (4,5). Wang (5), üst paratiroidlerin %77'sinin posteriorda kriko-tiroid bileşkede ve %22'sinin tiroid üst polü arkasında, alt paratiroidlerin %42 oranında tiroid alt polü ve %39 oranında timus içinde bulduklarını saptamıştır. Hastalarımızdan ikisinde 4 paratiroid bezi saptanırken, bir hastamızda alt paratiroidler timus kalıntısı içinde idi. Servikal eksplorasyonda hiperplazik paratiroidlerin saptanmasındaki yüksek başarı oranı ve preoperatif görüntüleme yöntemlerinin başarısızlığı nedeniyle geçirilmiş boyun ameliyatı olmayan ve ilk girişimleri yapılan hastalarda lokalizasyon çalışmaları gereksizdir ve genellikle reeksplorasyon için saklanmalıdır (6). Hastalarımızda preoperatif US, BT ve sintigrafi paratiroidleri görüntülemeye yetersiz kalmıştır.

Sekonder hiperparatiroidizm'de subtotal paratiroidektomi ya da total paratiroidektomi ve ototransplantasyon ameliyatlarının hangisinin optimal olacağı konusu tartışmalıdır. Herbirinin avantajları ve dezavantajları mevcuttur (1,2). Wells (7), 1975 yılındaki çalışmaları ile hiperplastik paratiroid dokusunun ön kola ototransplante edilebileceğini ve fonksiyonel olabileceğini gösterdi. Hastalarımızdan üçüne total paratiroidektomi sonrası ototransplantasyon uyguladık ve postoperatif dönemde normal parathormon değerleri elde ettik.

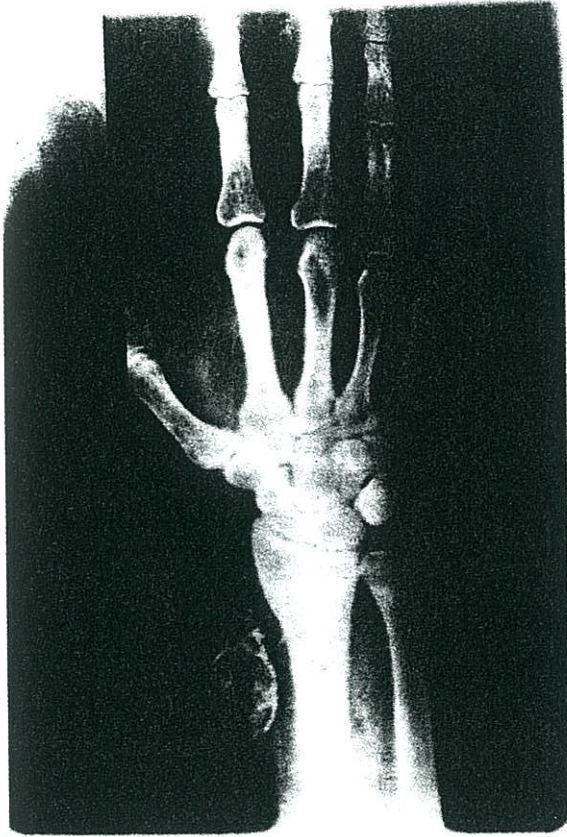TABLO 4: HASTALARDA BULUNAN PARATIROID SAYISI VE YAPILAN AMELİYATLAR

No	Renal Tx	Graft Survi/ay	Paratiroid Sayısı	Ameliyat	Patoloji
1	1990	7	4	Subtotal Paratiroidektomi + Timektomi	Hiperplazi
2	-	-	4	Total Paratiroidektomi + Ototransplant	Hiperplazi
3	1991	6	3**	Total Paratiroidektomi + Sol Subtotal Tiroidektomi + Ototransplantasyon	Hiperplazi
4*	1996	20*	2***	Total Paratiroidektomi + Ototransplant	+ Hiperplazi

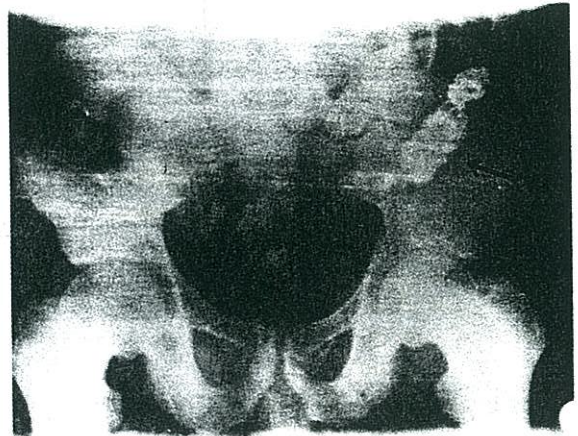
* Geçirilmiş BST ameliyatı ve transplante böbrek fonksiyonu normal
 ** Sol alt paratiroid bulunamadı
 *** Sağ üst ve alt paratiroidler bulunamadı

SONUÇ

Medikal tedaviye rağmen hiperparatiroidiye bağlı semptomların geliştiği KRY'li hastalarda



a



b

Resim 1: Renal tx sonrası kronik red nedeniyle düzenli hemodiyaliz tedavisi gören bir hastamızda;

a: A-V fistül ve damar duvarında oluşan kalsifikasyon

b: Aynı hastada transplante böbrekte oluşan nefrokalsinozis



Resim 2: Tx sonrası graft fonksiyonu normal olan hastamızda femurda oluşmuş Brown tümörü

KAYNAKLAR

1. Demeure MJ, McGee D, Wilkes W: Result of surgical treatment for hyperparathyroidism associated with renal disease. *Am J Surg* 1990;160:337-340.
2. Packman KS, Demeure MJ: Indications for parathyroidectomy and extend of treatment for patients with secondary hyperparathyroidism. *Surg Clin N Am* 1995;75(3):465-482.
3. Uchida H, Anadoh S, Tomikawa Y: Tertiary hyperparathyroidism after renal transplantation-Report of two cases and comparative study of parathyroid function with secondary hyperparathyroidism in chronic renal failure. *Transplant Proc* 1994;26(4):2167-9.
4. Akerström C, Malmeus J, Bergstrom R: Surgical anatomy of human parathyroid glands. *Surgery* 1984;95:14-21.
5. Wang CA: The anatomic basis of parathyroid surgery. *Ann Surg* 1976;183:271.
6. Mitchell BK, Merrel RC, Kinder BK: Localization studies in patients with hyperparathyroidism. *Surg Clin N Am* 1995;75(3):483-498.
7. Wells SA, Ross AJ, Dale JK, Gray RS: Transplantation of the paratiroid glands: Current status. *Surg Clin N Am*. 1979;59:167-177.

YAZIŞMA ADRESİ

Dr. Neşet KÖKSAL

Soyak Göztepe Sitesi

29 Blok Daire 539

81190 Küçükçamlıca, İSTANBUL

DÜZELTME

Dergimizin Ocak 1998 sayısında yayınlanan "Akut Sol Kolon Obstrüksiyonunda Değişik Çözeltilerle Intraoperatif Barsak Yıkamasının Anastomoz İyileşmesi Üzerine Etkisi" başlıklı yazıda tarafımızdan kaynaklanan imla hatalarını düzeltir, yazar ve arkadaşlarından özür dileriz.

1. Özetin sonuçlar bölümünün son cümlesi "katkı sağlamamaktadır" olacaktır. 2. İngilizce özet bölümünde, 5. satırda "povidone-iodine" olacaktır. 3. Gereç ve Yöntem'de Cerrahi işlem bölümünde, 13. satırda eksik cümle vardır, doğrusu "24 saat sonra yapılan ikinci laparotomide tüm hayvanlarda obstrüksiyonun proksimalinde kolonun dilate olduğu, distalinin ise boş olduğu görüldü. Obstrüksiyonun 0.5 cm distal..." şeklinde olacaktır. 4. Tartışma bölümünde, 4. paragrafta, 6. satırda "... kısa zincirli yağ asitleri" şeklinde biten cümleden sonra şu bölüm yazılacaktır "Sonuçta özellikle kısa zincirli yağ asitleri ve hipertonic glikozla olmak üzere tüm yıkama gruplarında anastomoz iyileşmesinin yıkama yapılmayan gruba göre anlamlı olarak daha iyi olduğunu saptamışlardır". 5. Tartışma bölümünde 4. paragrafın sonunda bir bölüm yazılmamıştır. Bu nedenle kaynaklarda kullanılan 28 nolu yayın kullanılmamış gözükmektedir. Paragrafın sonuna eklenecek bölüm şu şekildedir "Ancak bu ve başka iki çalışmada da (27,28) olduğu gibi altıncı ve yedinci günde patlama yerleri çoğunlukla anastomoz dışında olduğundan patlama basıncı anastomozun kendi gücünü ölçmekten uzak görünmektedir". 6. Tartışmanın son paragrafının son cümlesi "bir katkı sağlamamaktadır" şeklinde olacaktır.