

Pankreas Kanserlerinde Periton Sitolojisinin Yeri ve Önemi

THE ROLE OF PERITONEAL CYTOLOGY IN PATIENTS WITH PANCREAS CANCER

Dr.Vedat KIRIMLIOĞLU, Dr.Mehmet ÇAĞLIKÜLEKÇİ, Dr.Musa AKOĞLU,
Dr.Güliden AYDOĞ (*), Dr.Sezai YILMAZ, Dr.Cüneyt KAYAALP

Türkiye Yüksek İhtisas Hastanesi, Gastroenteroloji Cerrahisi Kliniği,
Patoloji Laboratuvarı (*), ANKARA

ÖZET

Amaç: Pankreas kanserli olgularda periton sitolojinin yeri ve önemini araştırmak.

Durum Değerlendirmesi: Periton yıkaması ile yapılan sitopatolojik çalışmalar over, serviks, endometrium ve mide kanserlerinin tanısında kullanılmasına karşın pankreas kanserleri ile ilgili sitolojik çalışmalar son derece azdır.

Yöntem: TYİH GEC kliniğinde pankreas kanseri nedeni ile tedavi edilen 20 olgu çalışma kapsamına alındı. 50 cc'lik enjektör ile 100-150 cc serum fizyolojik subhepatik bölge ve pankreas lojuna verilerek iki kez irrigasyon yapıldı. Alınan sıvı sitopatolojik olarak incelendi. Sonuçlar Class I ile Class V arasında değerlendirildi.

Çıkarımlar: 3 olguda Class V, 1 olguda ise Class IV pozitif sitolojik sonuç elde edildi. Pozitif grupta ortalama tümör çapı 6 cm iken negatif grupta ortalama 4cm olarak bulundu. Pozitif gruptaki 4 olgunun 2'sinde peritoneal metastaz mevcut idi.

Sonuçlar: Pankreas kanserlerinde pozitif sitoloji anrezektabilite, peritoneal metastaz ve ilerlemiş hastalık ile birlikte dir.

Anahtar Kelimeler: Pankreas kanseri, periton sitolojisi

SUMMARY

Cytologic examination of peritoneal washing was performed on 20 patients with pancreatic carcinoma (6 ampulla Vateri, 12 head, 2 body). The age of the patients varied between 45 and 86, with an average of 64. 11 patients were male (55%) and 9 were female (45%). Of the 20 patients studied 3 had Class V, one had Class IV.

Cytologic studies concerning peritoneal washings or of ascitic fluid in patients with pancreatic carcinoma are rare. In our study, positive cytology was accompanied with unresectability, metastasis and late stage disease.

Keywords: Pancreatic cancer, peritoneal cytology

Periton yıkaması ile yapılan sitopatolojik çalışmalar over, serviks endometrium ve mide kanserlerinin tanısında kullanılmasına karşın pankreas kanserleri ile ilgili sitolojik çalışmalar

son derece azdır (1,2). Bu nedenle prospektif klinik bir çalışma ile pankreas kanserlerinde intraperitoneal sıvı sitolojisinin yerini, malign hücre görülme sıklığını ve tümör yayılımı ile korelasyonunu araştırdık.

GEREÇ ve YÖNTEM

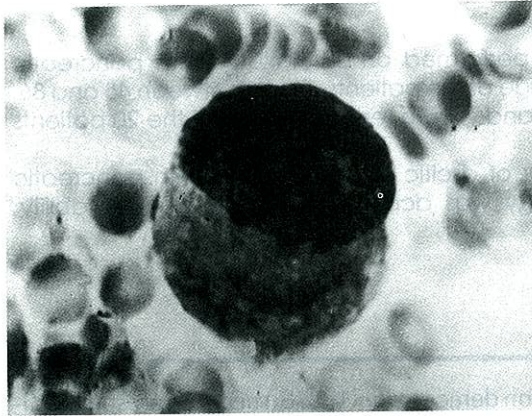
GEC Kliniğinde 1995 Kasım - 1996 Temmuz döneminde pankreas kanseri nedeni ile tedavi edilen 20 olgu çalışma kapsamına alındı. Olguların 11'i erkek (%55), 9'u kadın (%45) idi. Olguların yaşları 45 ile 86 arasında değişmekte olup yaş ortalaması 64 olarak bulundu.

Sitolojik inceleme için örnekler laparotomide alındı. Asit bulunması halinde asit sıvısından sitolojik örnek alındı. Steril 50 cc.lik enjektöre serum fizyolojik çekilerek 100-150 cc sıvı subhepatik bölge ve pankreas lojuna verilerek iki kez irrigasyon yapıldı. Sıvı tekrar enjektöre çekildi. Eğer aspirasyon sıvısı kanlı ise pıhtılaşmayı önlemek için heparin ilave edildi. Alınan sitoloji sıvısı yarım saatte hastanemizin patolojisi bölümüne gönderildi. Sonuçlar Class I ve Class V arasında değerlendirildi.

SONUÇLAR

20 olguda yapılan periton irrigasyonunun sonucunda alınan sıvı örneğinde sitopatolojik inceleme yapıldı. 3 olguda Class V, (%15) 1 olguda ise Class IV (%5) pozitif, sitolojik sonuç elde edildi (Resim 1, 2). 16 olguda ise (%80) negatif sitolojik sonuç saptandı. Pozitif gruptaki 4 olgunun 3'ü erkek 1'i bayan idi. Bu gruptaki tümör lokalizasyonu 2 olguda pankreas baş ve boyunda 2 olguda ise korpus ve kuyruğa uzanıyordu. Pozitif grupta ortalama tümör çapı 6 cm iken negatif grupta tümör çapı ortalama 4 cm olarak bulundu.

Pozitif gruptaki olgularda peripankreatik, çöliak lenf nodlarında tutulum saptandı. Ayrıca



Resim 1. Adenokanser hücresi tek olarak görülüyor. Sitoplazmanın geniş olduğu ve nükleusun ekzantrik yerleşimi dikkat çekmektedir.

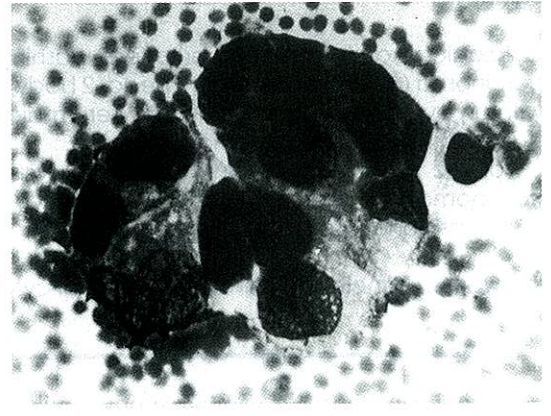
pozitif grupta 2 olguda batında Winslow ve Douglasta asit mayi mevcut idi. Pozitif gruptaki 4 olguya (%20) unrezektabl ve ilerlemiş hastalık nedeni ile definitif bir cerrahi girişim uygulanamadı. Pozitif gruptaki 4 olgunun 1'ine laparotomi-biopsi, 2 olguya koledokojejunostomi, gastrojejunostomi, Braun anastomoz, 1 olguya ise koledokojejunostomi yapıldı.

Negatif gruptaki 16 olgunun 8'i (%50) erkek 8'i (%50) kadın olup yaş ortalaması 62, ortalama tümör çapı 4cm olarak bulundu. Negatif gruptaki 16 olgunun 7'si (%44) rezektabl kabul edilerek Whipple prosedürü uygulandı. 9 (%56) olguya ise major vasküler yapılarla lokal invazyon, karaciğer metastazı nedeni ile rezektif prosedür uygulanmadı. 5 olguya (%56) koledokojejunostomi, gastrojejunostomi Braun, 2 olguya koledokojejunostomi (%22) 1 olguya (%11) laparotomi-biopsi, 1 olguya (%11) koledokoduodenostomi uygulandı.

Pozitif gruptaki 4 olgunun 2'sinde peritoneal metastaz mevcuttu. 20 olgunun 7'sinde (%35) asit saptanırken asitli olguların 2'sinde (%28) pozitif sitolojik sonuç elde edildi.

TARTIŞMA

Periton yıkaması ile yapılan sitopatolojik çalışmalar over, serviks, endometrium ve mide kanserlerinin tanı ve tedavisinde kullanılmasına karşın pankreas kanseri ile ilgili peritoneal sitolojik çalışmalar oldukça azdır (1,2). Prospektif bir klinik çalışma ile pankreas kanserlerinde intraperitoneal sıvı sitolojisinin yerini, malign hücre görülme sıklığını, pozitif ve negatif sitolojik grup arasında tümörün çapı, rezektabilite oranı,



Resim 2. Grup halinde duran adenokanser hücreleri dikkat çekmektedir.

tümörün yayılımı, batin içi asit açısından inceledik.

Pankreas kanserinden ölümlerde, otopsi çalışmalarında, karaciğerden sonra ikinci sıklıkta %40 oranında peritona metastaz bildirilmektedir. Peritoneal metastazlarının küçük bir kısmı CT ile identifiye edilebilmekte önemli bir bölümü direk vizualizasyon yani laparotomi veya diagnostik laparoskopi ile görülebilmektedir (3).

Yaygın asit ve makroskopik peritoneal metastazları olan olgularda periton sitolojisinin her zaman pozitif olabileceği savı her zaman doğru değildir. Silvoj çalışmasında 23 olgunun 11'inde yaygın asit ve vizibl metastazlar olmasına karşın bunların sadece birinde periton sitolojisini pozitif bulmuştur (4).

Çalışmamızda pozitif sitolojik bulguları olan 4 olgunun 2'sinde batında ve Douglasta asit, 3 olguda ise yaygın metastazlar saptandı.

Periton sıvısında kanser hücrelerinin bulunması, bunun, peritoneal yayılmanın nedeni olduğuna yönelik savı desteklemektedir (5). Çalışmamızda pozitif gruptakinin tersine negatif lavaj sonuçları olan hastaların hiçbirinde periton metastazı saptanmamıştır.

Araştırmacılar sitolojik incelemelerin periton karsinomatozunu saptamak için iyi bir yöntem olduğu sonucuna varmışlardır. Garrison ve arkadaşları malign periton efüzyonu için pozitif sitolojik bulguları ölçüt olarak kabul etmişlerdir (6).

Lavajlarda kanser hücrelerini saptamak için genellikle önerilen ve tercih edilen sitolojik ölçüleri kullandık. Bu çalışmanın dikkatli tasarımı, yalancı pozitif sonuç alınmadığını veya yalancı negatif sonuç şansının olmadığını bize düşündürmüştür.

Sitolojik lavajda malign hücrelerin bulunmasının jinekolojik (7) gastrik (8) ve pankreatik neoplazmalarının prognozu ile ilişkili olduğu gösterilmiştir. Runyon ve arkadaşları 567 endometriyum kanser olgusunda pozitif sitolojik bulguları olan grupta nüks oranını anlamlı olarak yüksek bulmuşlardır (9). Nekajima ve arkadaşları gastrik kanserlerde periton sitolojisi ile survi korelasyonunu araştırmışlardır. Serozayı invaze etmemiş ve periton sitolojisi negatif mide kanserinde 5 yıllık survi %86 bulunurken, serozayı invaze etmiş periton sitolojisi pozitif olgularda 5 yıllık sürviyi %5 olarak saptamışlardır (10). Benzer bulgular 40 pankreas kanseri olgusunda peritoneal sitolojik inceleme yapan

ve 12'sinde pozitif sonuç olan Warshaw tarafından bildirilmiştir. Negatif gruptaki altı aylık sağkalım oranı pozitif gruptakilerden daha yüksek bulunmuştur (11).

Pankreas kanserinin değerlendirilmesinde diagnostik laparoskopi uygulanabilir bir prosedür olarak görülmektedir. Pankreas Ca'da 1-2 mm.lik karaciğer implant metastazları, ince barsakta, parietal peritonda, omentumda radyolojik olarak görülemeyecek depositler olabilir. Diagnostik laparoskopi hem bu implantaların görülmesine hem de laparoskopik sitoloji yapılmasına olanak sağlamaktadır. Warshaw 40 olguluk pankreas Ca'da sitolojik çalışmasında 27 olguya laparotomi sırasında, 13 olguya ise laparoskopi ile periton sitolojisi yapmıştır. Laparoskopik sitolojide sıvı periton içine verildikten sonra operasyon masası eğilmekte irrigasyon sonrası sıvı aspire edilmektedir (11).

Çalışmamızda laparoskopik yöntem ile periton sitolojisi yapmadık. Negatif sitolojik bulguları olan 16 olgudan 7'sine başarılı rezeksiyon (%44) yapılmıştır. Pozitif sitolojik bulguları olan dört olguda ise unrezektabl tümör olması nedeni ile definitif bir prosedür uygulanamamıştır. Pozitif sonuç bize göre unrezektabilitate belirtisi gibi gözükmemektedir. Buna benzer sonuçlar Lei ve Warshaw tarafından bildirilmektedir.

Warshaw pankreas kanserlerinde periton sitolojinin bir faydasının da tedavinin planlamasında etkili olabileceği yönündedir. Eğer pozitif sitolojik sonuç çıkarsa Intraperitoneal kemoterapinin (IP) fayda sağlayabileceği ve yeni bir tedavi modeli olabileceği yönünde görüşler mevcuttur. Ancak pankreas kanserlerinde bu oldukça yeni ve rutin kullanıma girmemiştir. Sıklıkta jinekolojik, gastrik ve kolorektal tümörlerde IP kemoterapi kullanım alanı bulunmaktadır (12,13).

Prospektif çalışmamızın sonuçlarına göre pankreas ve ampulla vateri kanserlerinde periton sitolojisi olguların yaklaşık %20'sinde pozitif bulunmuştur. Bu dünya literatürünün %12-30 arasında oranlar ile uyum göstermektedir (14). pozitif sitoloji saptanan 4 olguda unrezektabl tümör saptanmıştır. Bunlarda, pozitif sitolojinin unrezektabilitate, peritoneal metastaz ve ilerlemiş hastalık ile birlikte olduğu görülmüştür.

KAYNAKLAR

1. Warshaw AI: Implications of peritoneal cytology for staging of early pancreatic cancer. Am J Surg 1991;161:26-29.
2. Ziselman EM, Harkay SE, Hogan M, West W,

- Atkinson B: Peritoneal washing cytology. *Acta Cytol* 1984;28:105-110.
3. Warshaw AI, Wittenberg J: Preoperative staging and assessment of resectability of pancreatic cancer. *Arch Surg* 1990;125:230-233.
4. Aplequist P, Silvoj K, Salmela L: On the treatment and prognosis of malignant ascites. *J Surg Oncol* 1982;20:238-242.
5. Martin JK Jr: Abdominal fluid cytology in patients with gastrointestinal malignant lesions. *Mayo Clin Proc* 1986;61:467-471.
6. Garrison RN, Kaelin LD, Gallway RH: Malignant ascites. Clinical and experimental observations. *Ann Surg* 1986;644-649.
7. Sutton GP: The significance of positive peritoneal cytology in endometrial cancer. *Oncology* 1990;4:21-26.
8. Koga S, Kaibara N, kudo H: Prognostic significance of intraperitoneal free cancer. *Oncology* 1990;4:21-26.
9. Runyon BA, Hoefs JC, Morgan TR: Ascites fluid analysis in malignant-related ascites. *Hepatology* 1988;8:1104-1109.
10. Nakajima T, Harashima S, Hirata M, Kajitani T: Prognostic and therapeutic values of peritoneal cytology in gastric cancer. *Acta Cytol* 1978;22:225-229.
11. Warshaw AL, Tepper JE: Laparoscopy in the staging and planning of therapy for pancreatic cancer. *Am J Surg* 1986;151:76-80.
12. Warshaw AI, Fernandez del Castillo: Further experience with laparoscopy and peritoneal cytology in the staging of pancreatic cancer. *Br J Surg* 1995;82:1127-9.
13. Wataru A, Shoichiro K, Mohammad R, Gengo K, Shoji K: Preoperative intraperitoneal chemotherapy for gastric cancer. *Surg Today* 1995;25:396-403.

YAZIřMA ADRESİ:
Dr.Mehmet AđLIKÜLEKİ
Kuleli sok. Seda Apt.83/12
06700 ANKARA