

Deneysel İntestinal İskemide Serum D(-)-Laktat Düzeyleri

Serum D(-)-Lactate Levels in Experimental Intestinal Ischemia

Dr.S.Selçuk ATAMANALP*, Dr.Ahmet A.BALIK*, Dr.M.İlhan YILDIRGAN*,
Dr.Mahmut BAŞOĞLU**, Dr.Ahmet KIZILTUNÇ**, Dr.Zekai ERMAN***

Atatürk Üniversitesi Tıp Fakültesi,
* Genel Cerrahi,
** Biyokimya,
*** Patoloji Anabilim Dalları,
ERZURUM

ÖZET: Bu çalışmada serum D(-)-laktat düzeylerinin akut mezenterik iskeminin bir göstergesi olup olamayacağını deneysel bir modelde araştırdık. Kırk tavşan, herbiri 8 denekten oluşan 5 gruba ayrıldı. Bu 5 grup, yalnız laparotomi grubu (kontrol) ile superior mezenterik arter (SMA) ligasyon gruplarını (sıra ile 30, 60, 120 ve 180 dakika) kapsamaktaydı. SMA ligasyon gruplarında, kontrol grubuna göre istatistiksel olarak anlamlı derecede yüksek serum D(-)-laktat konsantrasyonları bulduk. Ek olarak bu yükselmeler uzamış iskemii süreleri ile doğru orantı içindeydi. Sonuç olarak serum D(-)-laktat düzeyinin mezenterik iskemii tanısında bir parametre olabileceğini düşünmekteyiz.

Anahtar Kelimeler: İntestinal iskemii, D(-)-laktat

SUMMARY: In this study we investigated serum D(-)-lactate levels as a marker of acute intestinal ischemia in an experimental model. Forty rabbits were divided into five groups each containing 8 animals. The five groups included: Sham laparotomy group (control), and superior mesenteric artery ligation groups (30, 60, 120 and 180 minutes, respectively). We found statistically significant elevations in serum D(-)-lactate concentrations in SMA ligation groups compared to control group. Additionally these elevations were in positive correlation with prolonged ischemia times. As a result we have concluded that serum D(-)-lactate concentration may be a useful marker of mesenteric ischemia.

Key Words: Intestinal ischemia, D(-)-lactate

Akut intestinal iskemii tanısı gerek hastalığın belirti ve bulgularının nonspesifik oluşu gerekse hastaların çoğunda ek medikal problemlerin varlığı nedeniyle oldukça güçtür.¹ Bu nedenle basit laboratuvar çalışmaları ile ve barsaklarda irreversible değişiklikler oluşmadan tanının konulması

YAZIŞMA ADRESİ: Dr.S.Selçuk ATAMANALP
Atatürk Üniversitesi Tıp Fakültesi,
Genel Cerrahi Anabilim Dalı, 25240, ERZURUM

gündeme gelmiştir.² Bu amaçla üzerinde çalışılan markerlerin çoğu iskemik barsak tarafından salınan intrasellüler enzimler olup barsaklarda önemli derecede doku hasarı olmadan yeterince salınmamaları ve portal sistem yolu ile karaciğere uğrayıp metabolize edilmeleri nedeniyle reversibl dönemde serum düzeylerinde beklenen yükselmeleri göstermişler ve klinik çalışmalarda bekleneni verememişlerdir.³

İntestinal iskemii esnasında ince barsak lümeninde mevcut olan mikroorganizmalar hızla çoğalarak kolondaki düzeye ulaşırlar.⁴ Diğer yandan çok erken dönemde barsak duvarında progresif iskemik değişiklikler başlar ve bakteri ile ürünlerine karşı geçirgenlik artar.⁵ Bu iki durum, D(-)-laktat gibi, memelilerin dokularında sentezlenmeyen ve metabolize edilişi çok yavaş olan bir bakteri fermentasyon ürününün⁶ serum düzeylerinin akut intestinal iskemide bir gösterge olabileceğini akla getirmektedir. Serum D(-)-laktit asit düzeyinin deney hayvanlarında da bir fizyolojik parametre olarak kullanılabileceğinin gösterilmiş olması nedeniyle⁷ bu çalışmada tavşanlarda oluşturulan intestinal iskemii tanısında erken dönemde serum D(-)-laktat düzeylerinin araştırılması amaçlanmıştır.

Çalış
(Ony
şan 5
dar
bırak
10mg
uyutu
rın tr
sizyo
tavşa
patile
3'er n
perio
bağla
dakik
3'er n
ken d
di. Da
nin 30
rezek

Alınar
edildi
lışmay
ri ise
forma

Biyoki
ve po
D(-)-la
D(-)-la
dinükl
kullan
dükte
(NAD
aksiyon
yunda
Spectro
rum D
saplan

Histopa
toksiler
lemede
ler hem
tatistiks
testi ku

GEREÇ ve YÖNTEM

BULGULAR

Çalışmada 40 adet New Zeland tipi tavşan (*Onyctologus Cuniculus*) her biri 8 denekten oluşan 5 gruba ayrılarak kullanıldı. Tavşanlar standart yem ile beslenip çalışmadan önceki gece aç bırakıldılar. Denekler 10mg/kg ketamin HCl ve 10mg/kg xilazin intramuskuler enjeksiyonu ile uyutulup juguler venlerine katater konuldu. Karın traşları ve deri antisepsisi sağlanıp median insizyonla laparotomi yapıldı. Kontrol grubundaki tavşanlarda ek bir işlem yapılmayıp karınları kapatıldı ve 30 dakika sonra juguler kataterden 3'er ml kan örnekleri alındı. Diğer gruplarda superior mezenterik arter bulunup 3/0 ipek ile bağlandı. Bu grupların sıra ile 30, 60, 120 ve 180 dakikalık iskemiye takiben juguler kataterden 3'er ml kan örnekleri alındı. Bu süre içinde gereken deneklere ek olarak yarı doz anestezi verildi. Daha sonra tüm tavşanlarda treitz ligamentinin 30 cm distalinden 10'ar cm ince barsak ansı rezeke edilip denekler sakrifiye edildi.

Alınan kan örnekleri 3200 dv/dk'da santrifüje edildi ve elde edilen serumlar biyokimyasal çalışmaya kadar -20°C'de saklandı. Doku örnekleri ise histopatolojik çalışmaya kadar % 10'luk formaldehit solüsyonu içinde muhafaza edildi.

Biyokimyasal çalışmada serumlar perklorik asit ve potasyum hidroksit ile deproteinize edildi. D(-)-laktat ölçümünde % 99 spesifitesi olan D(-)-laktik dehidrogenaz ve nikotinamid adenin dinükleotid (NAD) (Boehringer, Mannheim) kullanılarak D(-)-laktat ve NAD, pruvat ve redukte nikotinamid adenin dinükleotide (NADH) dönüştürüldü. Otuz dakika sonra, reaksiyon sonucu oluşan NADH 340 nm dalga boyunda spektrofotometrik olarak (Shimadzu Spectrophotometer UV-120-01) okunarak serum D(-)-laktat konsantrasyonu g/l olarak hesaplandı.⁸

Histopatolojik çalışmada doku örnekleri Hematoksilin-Eozin ile boyanarak incelendi. Bu incelemede vasküler konjesyon, ödem, ekstrasvasküler hemoraji ve ülserasyon varlığı araştırıldı. İstatistiksel değerlendirmede Mann-Whitney-U testi kullanıldı.

Gruplardaki ortalama serum D(-)-laktat düzeyleri Tablo 1'de bunlarla ilgili grafiksel çizim Şekil 1'de ve istatistiksel sonuçlar Tablo 2'de verilmiştir. İskemi uygulanmayan kontrol grubuna göre iskemi uygulanan gruplardaki serum D(-)-laktat düzeyleri çok anlamlı olarak yüksekti (herbiri için t:3.46, p<0.0005). Benzer şekilde 180 dakika süre ile iskemi uygulanan 5.gruptaki serum D(-)-laktat düzeyleri de diğer iskemi gruplarına göre çok anlamlı olarak yüksek bulundu (herbiri için t:3.46, p<0.0005). Otuz ve 60 dakikalık iskemi oluşturulan 2 ve 3. gruplara göre 120 dakikalık iskemi oluşturulan 4. grubun serum D(-)-laktat düzeyleri anlamlı bir artış gösterirken (sıra ile t:2.53, p<0.01 ve t:1.73, p<0.01), 2 ve 3.grupların serum D(-)-laktat düzeyleri arasında anlamlı bir fark gözlenmedi (t:0.98, p>0.5).

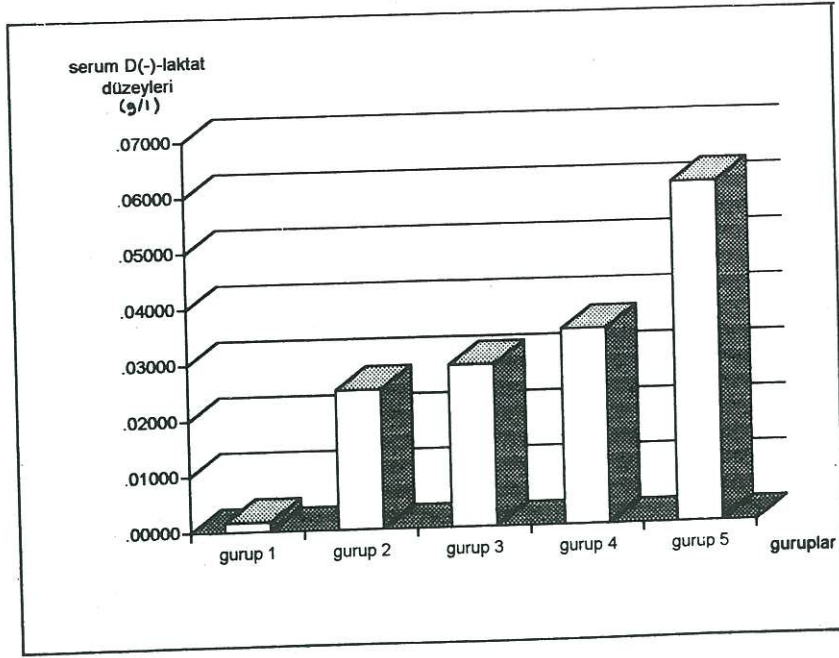
TABLO 1: Serum D(-)-laktat düzeyleri

Serum D(-)-laktat düzeyleri (g/l)	Kontrol	30 dk iskemi	60 dk iskemi	120 dk iskemi	180 dk iskemi
1.denek	0.0010	0.030	0.040	0.030	0.047
2.denek	0.0020	0.020	0.025	0.040	0.065
3.denek	0.0009	0.009	0.020	0.036	0.056
4.denek	0.0025	0.036	0.032	0.028	0.071
5.denek	0.0015	0.032	0.029	0.036	0.065
6.denek	0.0023	0.029	0.035	0.039	0.062
7.denek	0.0019	0.026	0.027	0.032	0.059
8.denek	0.0022	0.019	0.032	0.039	0.069
X±SD	0.0017	0.025	0.029	0.035	0.061
	±	±	±	±	±
	0.0005	0.008	0.006	0.004	0.007

Gruplardaki histopatolojik çalışma sonuçları da iskemi süresi ile doğru orantılı olarak mikroskopik bulguların varlığını ortaya koydu (Tablo 3).

TARTIŞMA

D(-)-laktat, memelilerin dokusu tarafından sentezlenmeyen ve oldukça yavaş metabolize edilebilen bir bakteriyel fermentasyon ürünüdür.



ŞEKİL 1: Serum D(-)-laktat düzeylerinin grafiksel çizimi

B.fragilis başta olmak üzere E.coli, S.aureus, E.cloacea, K.pneumoniae ve diğer bazı mikroorganizmaların D(-)-laktat sentezledikleri bilinmektedir.⁶ İnce barsak rezeksiyonu veya bypass sonucu barsak florasında ortaya çıkan değişikliklerin D(-)-laktik asidemiye neden olduğu gösterilmiştir.^{9,10} Aynı durum kısa barsak sendromuna bağlı olarak da ortaya çıkabilmektedir.^{11,12,13} Benzer şekilde intestinal iskemi varlığında bu mikroorganizmalardan bazıları barsak lümeninde hızla çoğalarak fermentasyon ürünü olarak D(-)-laktat açığa çıkarılırlar. Lange ve ark.¹⁴ yaptıkları bir klinik çalışmada D(-)-laktatın bir izoformunu oluşturduğu serum laktik asit düzeylerinin akut karınlı olgularda genel olarak yükseldiğini, bu düzeylerin mezenter iskemili olgularda perforasyona bağlı peritonitlere göre 1.4, intestinal obstrüksiyonlulara göre 2, akut apandisit, akut kolesistit ve akut pankreatit gibi diğer akut karınlılara göre 3.6 kat daha yüksek olduğunu göstermişlerdir. Murray ve ark.³ ise yaptıkları bir deneysel çalışmada superior mezenterik arter ligasyonu uyguladıkları deneklerde serum D(-)-laktat düzeylerinin, iskeminin 5. dakikasından itibaren anlamlı düzeyde yükseldiğini ve bu yükselmenin 2. ile 4. saatlerde zamanla doğru orantılı olarak arttığını ortaya koymuşlardır. Bizim çalışma sonuçlarımız da benzer şekilde iskeminin 30. dakikasından itibaren serum D(-)-laktat düzeylerinin yükseldiğini ve 3. saate kadar

bu düzeylerin zamanla orantılı olarak arttığını göstermiştir.

TABLO 2: İstatistiksel çalışma sonuçları (Mann-Whitney-U testi)

grup 1				
t:3.46	grup 2			
p<0.0005				
t:3.46	t:0.98	grup 3		
p<0.0005	p>0.5			
t:3.46	t:2.52	t:1.73	grup 4	
p<0.0005	p<0.01	p<0.01		
t:3.46	t:3.46	t:3.46	t:3.46	grup 5
p<0.0005	p<0.0005	p<0.0005	p<0.0005	

Serum D(-)-laktat düzeyinin intestinal iskeminin tanısında bir parametre olarak kullanılabilmesini kolaylaştıran 3 neden ortaya konmuştur.³ İlk olarak insanlarda serum D(-)-laktat düzeyleri oldukça düşükken iskemi esnasında bizzat barsak florasındaki mikroorganizmalar tarafından üretilen D(-)-laktat, mukozal hasarın yardımı ile kısa sürede dolaşıma geçmektedir. İkinci olarak iskemi normal defans mekanizmalarının bozulmasına neden olmakta, bu durum bakteri proliferasyonu ve D(-)-laktat üretimini kolaylaştırmaktadır. Son olarak da memelilerin dokuları D(-)-laktat süratle metabolize edecek enzim sistemlerine sahip olmadığından dolaşımdaki D(-)-laktat düzeyleri kısa sürede anlamlı hale

gelebilmektedir. Bu avantajlar nedeniyle serum D(-)-laktat düzeyi, intestinal iskeminin erken dönemde tanınması için bir parametre olarak kullanılabilir.^{3,14}

TABLO 3: *Histopatolojik çalışma sonuçları*

Gruplar	Vasküler dilatasyon	Ödem	Hemoraji	Ülserasyon
Grup 1	-	-	-	-
Grup 2	+	*	-	-
Grup 2	+	*	-	-
Grup 4	+	+	-	-
Grup 5	+	+	+	*

Bugüne kadar yapılmış az sayıdaki çalışma yanında bizim deneysel çalışmamız da bu görüşü desteklemektedir. Ayrıca bu konuyu araştırmak üzere prospektif bir klinik çalışma başlatmış bulunmaktayız. Ancak bakteri kökenli D(-)-laktatın bakteriyel translokasyon olan basit intestinal obstrüksiyon veya peritonit gibi diğer durumlarda yüksekilebileceği dikkate alınarak konunun daha geniş çalışmalarla araştırılması yararlı olacaktır.

KAYNAKLAR

1. Kaleya NR, Boley SJ: Mesenteric ischemic disorders. Schwartz

SL, Ellis H, eds. Maingot's abdominal operations. Prentice-Hall International Inc 1990;397-420.

- Rush BF, Host WR, Fewel J, Hiesh J: Intestinal ischemia and some organic substances in the serum and abdominal fluid. Arch Surg 1972;105:151-157.
- Murray MJ, Barbosa JJ, Cobb CF: Serum D(-)-lactate levels as a predictor of acute intestinal ischemia in a rat model. J Surg Res 1993;54:507-509.
- Sykes DA, Boulter KH, Schofield BF: The microflora of the obstructed bowel. Br J Surg 1976;63:721.
- Boley SJ: Experimental aspects of acute superior mesenteric artery occlusion. Vascular disorders of the intestines. Des Moines: Meredith Corp, 1971:347.
- Smith SM, Eng RHK, Buccini F: Use of D-Lactic acid measurement in the diagnosis of bacterial infections. J Infect Dis 1986;154:658-664.
- Giesecke D, Wallenberg P, Fabritius A: D(-)-lactic acid- a physiological isomer in the rat. Experientia 1908;36:571-572.
- Brandt RB, Siegel SA, Waters WG: Spectrophotometric assay for D(-)-lactate in plasma. Anal Biochem 1980;102:39-46.
- Hore H, Mortensen PB: Colonic lactate metabolism and D-lactic acidosis. Dig Dis Sci 1995;40:320-330.
- Perlmutter DH, Boyle JT, Compos JM, et al: D-lactic acidosis in children; an unusual metabolic complication of small bowel resection. J Ped 1983;102:234-238.
- Bongaerts G, Tolboom J, Naber T, et al: D-lactic acidemia and aciduria in pediatric and adult patients with short bowel syndrome. Clin Chem 1995;41:107-110.
- Rosenthal P. D-lactic acidosis in patients with short bowel syndrome. Clin Chem 1995;41:767-768.
- Schoorel EP, Giesberts MAA, Blom W, VanGeldereren HH: D-lactic acidosis in a boy with short bowel syndrome. Arch Dis Child 1980;55:810-812.
- Lange H, Jackel R: Usefulness of plasma lactate concentration in the diagnosis of acute abdominal disease. Eur J Surg 1994;160:381-384.