

## Reoperatif Paratiroid Cerrahisi

### Reoperative Parathyroid Surgery

Dr.Mete DÜREN\*, Dr.Özer AÇBAY\*\*, Dr.Yusuf BÜKEY\*,  
Dr.M.A.ÖZYEĞİN\*, Dr.Sadi GÜNDOĞDU\*\*, Dr.Hüsrev HATEMİ\*\*

**ÖZET:** Bu çalışmada nüks veya persistan primer hiperparatiroidi (HPT) nedeni ile iki ya da daha çok kez ameliyat edilmiş hastalarda cerrahi başarı oranı, morbidite, mortalite ve preoperatif dönemde uygulanan lokalizasyon çalışmalarının duyarlılık ve özgüllük oranları araştırıldı. Çalışmaya nüks veya persistan HPT nedeni ile yeniden opere edilen 10 hasta alındı. Hastaların dokuzunda kadın biri erkekti. Ortalama yaş 42.8 (19-78) idi. On hastanın yedisi başka merkezlerde ilk ameliyatı yapılmış ve persistan HPT nedeni ile kliniğimize sevk edilmiş hastalardı. Üç hasta ilk ameliyatını yapan cerrahi ekip tarafından (bir nüks, iki persistan hastalıklı olgu) ameliyat edildi. 9 hastaya ikincil ameliyat, bir hastaya üçüncül ameliyat yapıldı. Peroperatif ve postoperatif mortalite %0, postoperatif morbidite %0 bulundu. Bir hastada hastalık persistan kaldı, buna göre cerrahi başarı oranı %90 bulundu. Preoperatif dönemde uygulanan lokalizasyon çalışmalarının sonuçları duyarlılık (D) ve özgüllük (Ö) oranları olarak ultrason (US) için D: %60, Ö: %60, Manyetik rezonans (MR) için D: %80, Ö: %80, Technetium 99m sesta MIBI sintigrafisi (MIBI) için D: %70, Ö: %70 bulundu.

Sonuç olarak sınırlı olgu sayısından elde ettiğimiz deneyime göre persistan veya nüks eden primer HPT'li hastalarda preoperatif yapılan lokalizasyon çalışmalarının yol göstericiliği ve titiz bir cerrahi ile %90 oranında başarı ve kür sağlamanın olasıdır.

**Anahtar Kelimeler:** Nüks ve persistan hiperparatiroidi, Lokalizasyon, Reoperasyon

**SUMMARY:** In this study success rate of surgery in patients with persistent or recurrent primary hyperparathyroidism (HPT), operative morbidity and mortality together with sensitivity and specificity of preoperative localizing studies were analysed. 10 patients had a history of 11 primary or secondary operations. There were nine women and one man. The mean age was 42.8 (range:19-78). Seven out of ten

YAZIŞMA ADRESİ: Dr.Mete DÜREN

Akatlar Maya Sitesi K 20,  
80630 İSTANBUL

İstanbul Üniversitesi Cerrahpaşa Tıp Fakültesi,  
\* Genel Cerrahi Anabilim Dalı,  
\*\* İç Hastalıkları Anabilim Dalı,  
İSTANBUL

patients were referred to our department with persistent hyperparathyroidism which had been operated on in other centers. Three patients have been operated on by the same operative team of our department (two persistent and one recurrent HPT patient). There was no peroperative and postoperative mortality, no postoperative morbidity. One patient remained with persistent HPT, thus operative success rate was found to be 90%. Sensitivity (Sn) and specificity (Sp) of preoperative localizing studies were as follows. Ultrasound Sn: 60%, Sp: 60%, Magnetic Resonance Imaging Sn: 80%, Sp: 80%, Technetium 99m sesta MIBI scintigram Sn: 70%, Sp:70%.

In conclusion, it has been our experience, that though limited number of patients, it seems possible to cure 90% of the persistent or recurrent primary HPT patients with the help of preoperative localizing studies and a meticulous surgical technique.

**Key Words:** Recurrent and persistent hyperparathyroidism, Localization, Reoperation

Primer HPT'li hastaların cerrahi tedavisinde ilk ameliyatın başarısı ikinci ameliyatta ortaya çıkabilecek komplikasyonlar sebebi ile önem taşır. İlk cerrahi tedavide başarı oranı deneyimli merkezlerce %93-98 arasında bildirilmiştir. Cerrahi başarısızlığın başlıca sebepleri adenomların tanınamaması, bulunamaması veya multipl paratiroid bezi hastalığının gözden kaçmasıdır.<sup>1,2</sup> Cerrahi öncesi lokalizasyon çalışmalarının ilk ameliyatın başarısı üzerine etkisi olmadığı konusunda görüş birliği olmasına karşılık başarısız bir ilk



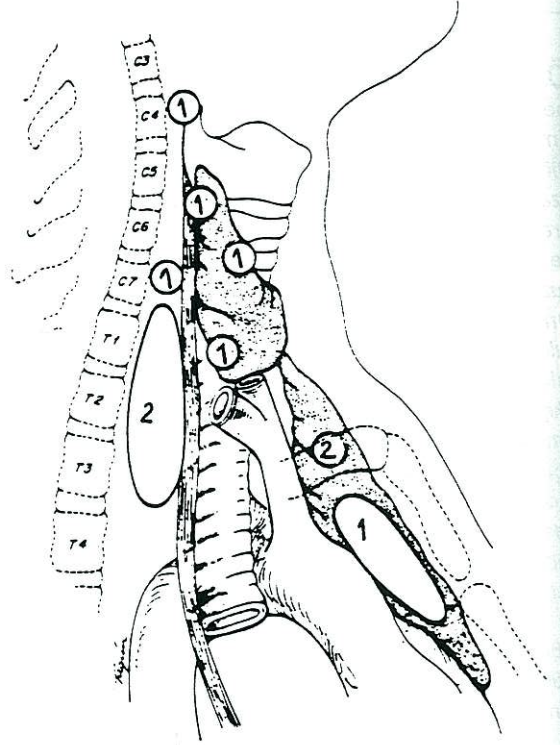
ameliyat sonrasında hiperselüler paratiroid bez veya bezlerinin lokalize edilmesinde en azından taraf belirlenmesinde bu yöntemler özellikle son yıllarda sintigrafik çalışmaların ilerlemesi ile önem kazanmışlardır.<sup>3</sup>

Biz çalışmamızda 1990-1995 yılları arasında İstanbul Üniversitesi Cerrahpaşa Tıp Fakültesi Genel Cerrahi Anabilim dalı Gorbos Servisinde başarısız bir ilk ameliyat sonrası yeniden ameliyat edilen 10 hastada elde ettiğimiz cerrahi başarı oranını, bu hastalarda morbidite ve mortalite oranlarını ayrıca ikincil girişimlerden önce uyguladığımız lokalizasyon çalışmalarının duyarlılık ve özgüllüğünü araştırdık.

## GEREÇ-YÖNTEM ve SONUÇLAR

Çalışmaya 1988-1995 yılları arasında çeşitli merkezlerde primer HPT nedeni ile ilk ameliyatı yapılmış ve 1990-1995 yılları arasında nüks veya persistan primer HPT nedeni ile Cerrahpaşa Tıp Fakültesi Genel Cerrahi Anabilim Dalı'nda yeniden ameliyat edilmiş 10 hasta alınmıştır. Hastaların dokuzu kadın, biri erkektir. Ortalama yaş 42.8'dir (19-78). On hastanın yedisi değişik merkezlerden kliniğimize sevk edilmiş, üç hasta kliniğimizde yapılan ilk ameliyat sonrasında yeniden ameliyat edilmişlerdir. On hastanın dokuzuna ikincil, bir hastaya öyküsünde geçirilmiş iki başarısız ameliyat sonrası üçüncül girişim yapılmıştır. On hastanın dokuzunda persistan hastalık, birinde kliniğimizde uygulanan ilk ameliyattan 8 yıl sonra nüks hastalık saptanmıştır. Dokuz hastada sekiz ikincil, bir üçüncül girişim sonrasında kür sağlanmış, bir hastada hastalık persistan kalmıştır. Hastalarda saptanan hiperselüler paratiroid bezlerinin lokalizasyonu Resim 1'de gösterilmiştir. Tüm hastalarda patoloji paratiroid adenomu olarak belirlenmiştir. Retrosternal yerleşimli olduğu sintigrafik olarak gösterilen ve halen persistan hastalığı olan olguda hiperselüler paratiroid bezinin histolojik verifikasyonu yoktur. Hastalarda ilk ameliyattan 6 ay sonra saptanan hiperkalsemi ve hiperparatormonemi nüks hastalık olarak kabul edilmiş, bu süreden öncesi yüksek değerler persistan hastalığın bulgusu olarak değerlendirilmiştir. Hastaların ortalama takip süresi 32 aydır (3-97 ay).

Tüm hastalar genel anestezi altında opere edilmişler ameliyata en az iki lokalizasyon yönteminin belirlendiği taraftan başlanmıştır. Lokalizasyona uygun tarafta bulunan ve ameliyat sırasında hiperselüler olduğu histolojik olarak saptanan paratiroid bezinin dışındaki bezler ilk ameliyat stratejimizden farklı olarak prepare edilmiştir. Preoperatif lokalizasyon çalışmalarının sonuçları Şekil 1'de gösterilmiştir.

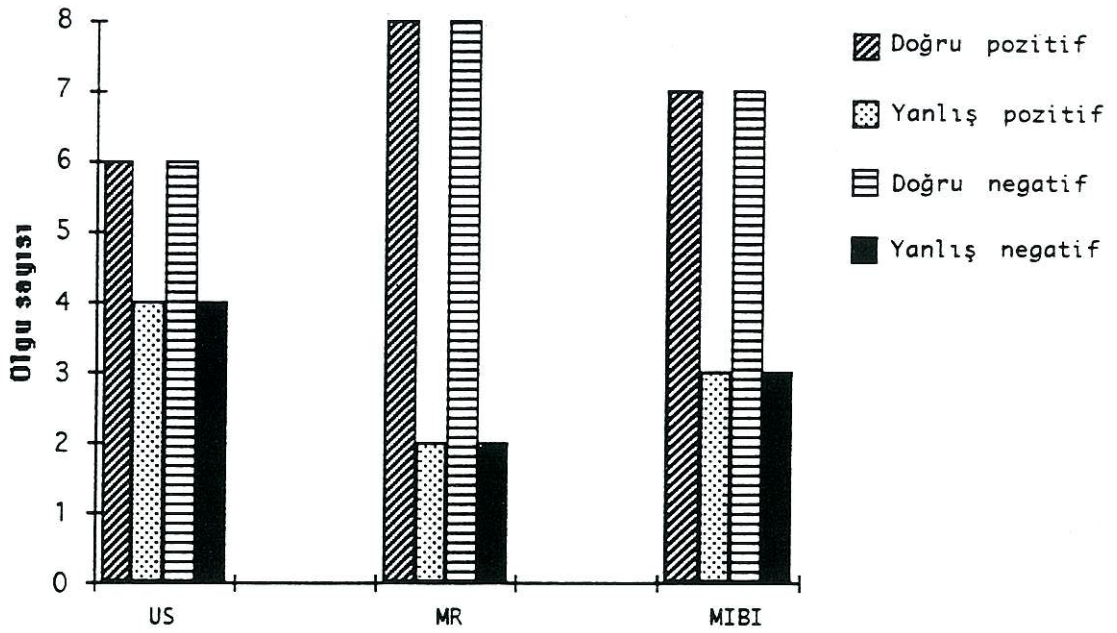


RESİM 1: Reopere edilen 10 hastada preoperatif belirlenen paratiroid adenomlarının temsili lokalizasyonları

## TARTIŞMA

Hastanede yatan hastalar içinde hiperkalsemiye en sık sebep olan malign hastalıklar iken genel popülasyonda hiperkalseminin en sık sebebi primer HPT dir. Ülkemizde HPT sıklığı hakkında yapılmış bir çalışma bulunmamaktadır. Ancak A.B.D.'de oran %0.1 olarak bildirilmektedir.<sup>5</sup> Primer HPT'nin tedavisi cerrahidir. Medikal semptomatik tedavi gören ve takip edilen hastalarda sağlıklı popülasyona oranla malign hastalıklar ve koroner kalp hastalığına bağlı ölüm açısından anlamlı bir artış görülmüştür.<sup>6</sup>





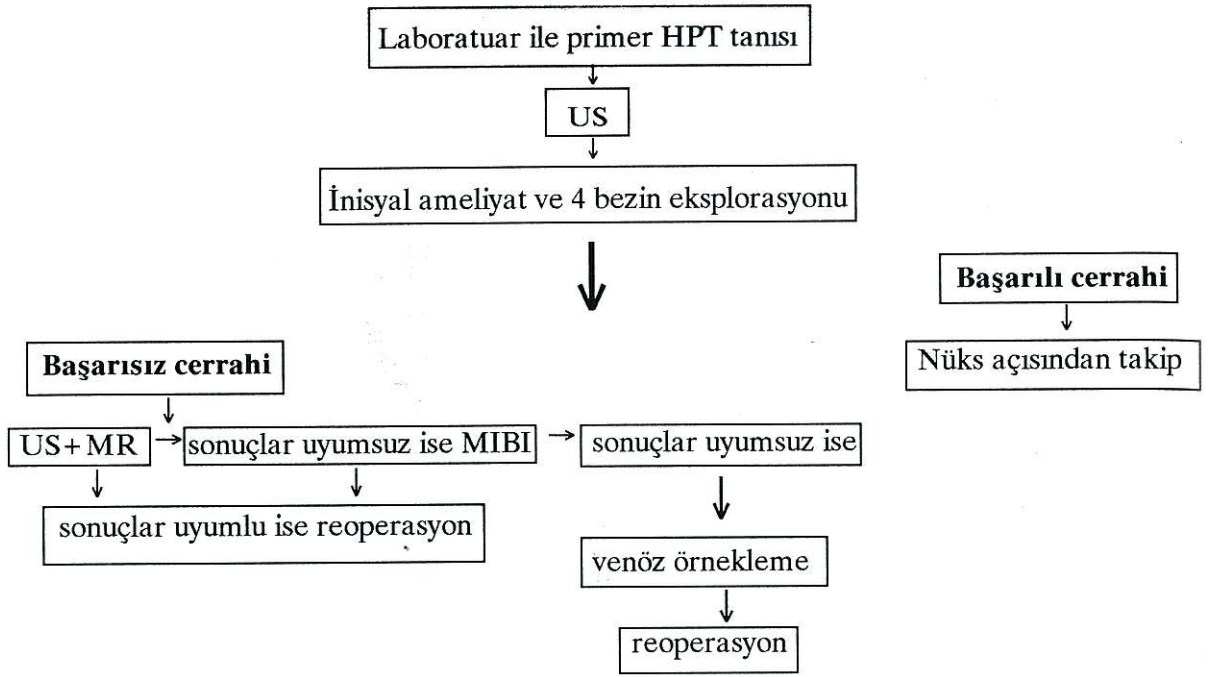
ŞEKİL 1: Peroperatif dönemde çekilen US, MR ve MIBI grafilerinin peroperatif bulgular ve histoloji ile karşılaştırılmaları sonucu elde edilen doğru pozitif (DP), yanlış pozitif (YP), doğru negatif (DN) ve yanlış negatif (YN) sonuçlar. Buna göre Duyarlılık =  $DP/DP+YN$ ; Özgüllük =  $DN/DN+YP$  değerler sonucu belirlenmiştir.

Primer HPT'nin en sık sebebi %80 oranda soliter adenomlardır.<sup>7</sup> Giderek azalan oranlarda çift veya üçlü adenoma rastlanabilir.<sup>4,7</sup> Ameliyat öncesi hiperkalsemi, hipofosfatemi, hiperparathormonemi ve hiperkalsüri ile primer HPT tanısı konmuş, normal böbrek fonksiyonları olan bir hastada paratiroid adenomunun veya multipl adenomun yerinin preoperatif belirlenmesinin ameliyat süresine ve başarısına etkisi olmadığı bildirilmiştir.<sup>4,6</sup> Duh ve ark. ünilateral eksplorasyon ile kontralateral tarafta anormal bir paratiroid bezinin gözden kaçma riskini %3.6-7.9 olarak bulmuşlardır. Ayrıca bu risk preoperatif duyarlılığı %80 olan bir lokalizasyon çalışması ile %2'ye düşmektedir.<sup>6</sup>

Çalışma grubumuzu oluşturan hastalar 1988 ile 1995 tarihleri arasında primer HPT nedeni ile bir veya birden çok kez ameliyat edilmiş ve persistan veya nüks primer HPT nedeni ile yeniden hastaneye yatırılmış olan hastalardır. Bunlardan dokuzu bir kez biri iki kez ameliyat edilmiş olarak hastaneye yatırılmışlardır.<sup>8</sup> On hastanın üçünde ilk ameliyat sırasında tespit edilen benign tiroid nodülleri sebebi ile geçirilmiş bir subtotal lobektomi, ikisinde bilateral subtotal tiroidektomi anamnezi mevcut idi. Bir hastaya eksplorasyon sonucu paratiroid adenomunun bulunmaması sebebi ile intratiroidal yerleşim düşünülerek subtotal tiroidektomi uygulanmış idi. Bu

hastaların yeniden ameliyat edilmeleri sonucu bulduğumuz paratiroid adenomlarının temsili lokalizasyonları Resim 1'de görülmektedir. Buna göre 3 bezin (%30) normal anatomik lokalizasyonda bulunmuş olması ilk ameliyatta eksplorasyonun yeterli olmadığını göstermektedir. Bir adenom ise (%10) superior tiroid polünün altında istmik loba yakın intraglandüler bulunmuştur. Ancak bu durum literatürde rastlanan %1-5'lik intraglandüler yerleşim oranının üstündedir ve biz bu rastlantısal durum sebebi ile negatif eksplorasyon sonucunda kör tiroidektomi önermiyoruz.<sup>9</sup> Cerrahin belirli bir taraftan kesin olarak emin olduğu hallerde ise ünilateral lobektomi daha sonra yapılabilecek bir venöz örnekleme çalışmasına kolaylık sağlayabilir. Tiroid lujunda uygulanan reoperasyonlardan edindiğimiz tecrübe lobektomiden daha konservatif yapılan cerrahi girişimlerden sonra paratiroid bezlerinin eksplorasyonun daha zor olduğu yönündedir. İki olguda (%20) retroözofagial aralıkta bulduğumuz adenomların üst paratiroid bezlerinin yerleşim varyasyonu sonucu, intratimik iki (%20) ve intratorasik bir (%10) adenomun alt paratiroid bezlerinin yerleşim varyasyonu sonucu ortaya çıktığını düşünmekteyiz.<sup>10</sup> Ancak intratorasik yerleşim göstermesi olası bir adenomlu 78 yaşındaki erkek hastada ilk ameliyattan önce çekilen US, BT ve Thallium-Technetium sintigrafisi peroperatif bulgularla karşılaştırıldığında yanlış po-





ŞEKİL 2: Primer HPT tanısı konan hastalarda önerilen yaklaşım stratejisi

zitif sonuç (lenf düğümü ve tiroid nodülü) vermiş ancak hastadan başka merkezlerde sol alt ve üst paratiroid bezi eksize edilmiş idi. Hastanın kliniğimizde yapılan ameliyatından önce çekilen MİBİ sintigrafisi servikal ve intratorasik tutulum göstermiş olduğundan ve bu hastanın geçirilmiş koroner by-pass öyküsü bulunduğu için öncelikle servikal eksplorasyonu planladık. Hastanın eksplorasyonunda sağ alt paratiroid bezi bulunamadı, sağ üst paratiroid bezi hiperplazik görüldü, bu durum patolojik olarak da doğrulandı, ancak hastanın serum kalsiyum değeri 2 hafta sonra yeniden yükseldi. Hastanın intratorasik eksplorasyonunun güçlüğü, geçirilmiş by-pass öyküsü, 78 yaşında olması ve postoperatif hipoparatiroidi riski sebebi ile medikal tedavi ile takibi karar verildi. Eksplorasyonda bulunamayan sağ alt paratiroid bezinin intratorasik olarak yerleşmiş olabileceği düşünüldü. Literatürde intratorasik yerleşim gösteren paratiroid adenomlarının anjiyografik olarak embolizasyonu veya torakoskopik eksizyonu bildirilmektedir.<sup>11</sup>

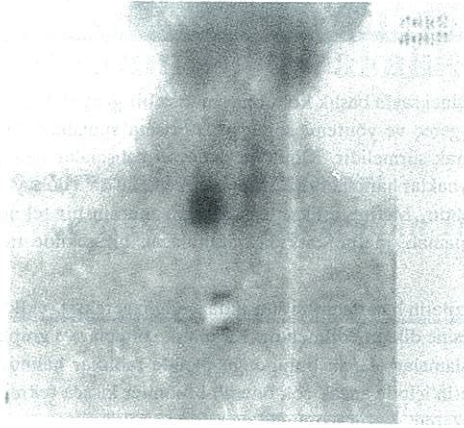Preoperatif görüntüleme yöntemleri ile yeri belirlenen ancak paratiroid dokusu olması şüpheli boyundaki kitlelerin US veya BT eşliğinde aspire edilerek materyalin paratiroid dokusu ve/veya paratormon açısından incelenmesi önerilmiştir.<sup>12</sup> Bu şekilde pozitif bulunan paratiroid bezle-

rinin lokal anestezi altında ünilateral yaklaşım ile de eksize edilmesi mümkündür.<sup>13,14,15,16,17</sup> Bu tür ameliyatlar sırasında immunokimyasal yöntemle serum paratormon düzeyinin düşmesine bağlı olarak ameliyatın efektif olup olmadığı belirlenebilir.<sup>18</sup>

On hastanın ikisinde (%20) anormal yerleşimli alt paratiroid bezlerinin intratimik olarak bulunması ve reoperasyonda da bunlara servikal kolje insizyonu ile ulaşılabilir olması sebebi ile biz tüm ilk ameliyatlarda rutin olarak servikal timusun eksizyonunu ve histolojik olarak incelenmesini öneriyoruz.<sup>19</sup>

Reoperasyonlardan önce uygulanan lokalizasyon yöntemlerinde son yıllarda duyarlılık ve özgüllük oranlarında artış görülmekle beraber bu oranlar uygulayıcının deneyimine göre %30-90 arasında değişmektedir. Deneyimlerimize göre ilk ameliyat ve reoperasyonda yaklaşım stratejisi Şekil 2'de gösterilmiştir. Özellikle duyarlılık oranı %80 olarak belirtilen MİBİ sintigrafisi (Resim 2) planar görüntünün yanı sıra 3 boyutlu anatomik (SPECT) olarak da gösterilebildiği taktirde lokalizasyon konusunda daha ayrıntılı bilgi edinilebilmektedir.<sup>20</sup>





RESİM 2: *Persistan HPT'li bir hastada preoperatif dönemde çekilen Tc 99m-sesta MİBİ sintigrafisi ile sağ alt paratiroid adenomunun lokalizasyon çalışması*

Sonuç olarak olgu sayımız kısıtlı olmakla beraber elde ettiğimiz deneyim başarısız ilk ameliyat sonrası persistan veya nüks primer hiperparatiroidide radyolojik ve sintigrafik yöntemlerin yol göstericiliği altında en az iki lokalizasyon çalışmasının gösterdiği tarafın eksplorasyonu ve minimal morbidite ile %90 oranda cerrahi başarı ve kür sağlamanın mümkün olduğu yönündedir.

#### KAYNAKLAR

1. Akerstrom G, Rudberg C, Grimelius L, et al: Causes of failed primary exploration and technical aspects of reoperation in primary hyperparathyroidism. *World J Surg* 1992, 16: 562-569.
2. Brennan MF, Norton JA: Reoperation for persistent and recurrent hyperparathyroidism. *Ann Surg* 1985, 201:40-44.
3. Casas AT, Burke GJ, Mansberger AR Jr, et al: Impact of technetium-99m-sestamibi localization on operative time and success of operations for primary hyperparathyroidism. *Am Surg* 1994, 60:12.
4. Cheung PSY, Borgstrom A, Thompson NW: Strategy in reoperative surgery for hyperparathyroidism. *Arch Surg* 1989, 124:676-680.
5. Clark OH, Okerlund MD, Mass AA, et al: Localization studies in patients with persistent or recurrent hyperparathyroidism. *Surgery* 1985, 98:1083-1094.
6. Clark OH, Stark DD, Gooding GAW, et al: Localization procedures in patients requiring reoperation for hyperparathyroidism. *World J Surg* 1984, 8:509-521.
7. Kneeland JB, Krusback AJ, Lawson TL, et al: Enlarged parathyroid glands: High resolution local coil MR imaging. *Radiology* 1987, 162:143-147.
8. Düren M, Açbay Ö, Akman C, Gündoğdu S, Önsel Ç, Bükey Y, Özyeğin MA: Primer hiperparatiroidi olgularında lokalizasyon yöntemleri ve cerrahi sonuçlarımız. *Bilgisayarlı Tomografi Bülteni* 1995, 3:71-77.
9. Brainbridge ET, Barnes AD: Primary hyperparathyroidism due to overactive intrathyroid parathyroid glands: A potential cause of failed exploration. *Br J Surg* 1982, 68:200-202.
10. Akestrom G, Malmaeus J, Bergström R: Surgical anatomy of human parathyroid glands. *Surgery* 1984, 95:14-21.
11. Burke GJ, Wei JP, Binet EF: Parathyroid scintigraphy with iodine-123 and 99mTc-sestamibi: Imaging findings *AJR* 1993, 161:1265-1268.
12. Doppman JL, Krudy AG, Marx SJ, et al: Aspiration of enlarged parathyroid glands for parathyroid hormone assay. *Radiology* 1983, 148:31-35.
13. Brennan MF, Doppman JL, Kurdy AG, et al: Assessment of techniques for preoperative parathyroid gland localization in patients undergoing reoperation for hyperparathyroidism. *Surgery* 1982, 91:6-11.
14. Wang CA: Parathyroid re-exploration. *Ann Surg* 1977, 186:140-145.
15. Attie JN, Khan A, Rumancik WA, et al: Preoperative localization of parathyroid adenomas. *Am J Surg* 1988, 156:323-326.
16. Saxe AW, Brennan MF: Strategy and technique of reoperative parathyroid surgery. *Surgery* 1981, 89:417-421.
17. Levin KE, Gooding GAW, Okerlund MD, et al: Localizing studies in patients with persistent or recurrent hyperparathyroidism. *Surgery* 1987, 102:917-925.
18. Kao PC, Van Heerden JA, Taylor RL: Intraoperative monitoring of parathyroid procedures by a 15 minute parathyroid hormone immunochemiluminometric assay. *Mayo Clin Proc* 1994, 69:532-537.
19. Shen W, Düren M, Morita E, Higgins C, Duh QY, Siperstein AE, Clark OH: Reoperation for persistent or recurrent primary hyperparathyroidism. *Arch Surg* 1996, (baskıda).
20. Mitchell BK, Merrell RC, Kinder BK: Localization studies in patients with primary hyperparathyroidism. *Surg Clin North Am* 1995, 75:483-498.