

# Laparoskopik Nissen fundoplikasyonunda ilk tecrübelerimiz

Our early experience in laparoscopic Nissen fundoplication

Hasan Altun\*, Oktay Banlı\*, Burak Kavlakoğlu\*, Serap Haznedaroğlu\*\*

## Amaç:

Bu çalışmada hastanemizde laparoskopik Nissen fundoplikasyonu yapılan olgularda erken dönem sonuçlar incelendi.

## Durum Değerlendirmesi:

Laparoskopinin gelişimiyle beraber, 1991 yılından itibaren nissen fundoplikasyonunda laparoskopi daha çok kullanılmaya başlanmış ve günümüzde oldukça popüler hale gelmiştir.

## Yöntem:

Hastanemizde ameliyat edilen 33 hastanın ameliyat öncesi tetkikleri, ameliyat kayıtları ve ameliyat sonrası dönemdeki takipleri incelendi.

## Bulgular:

Tüm hastaların ameliyatları laparoskopik olarak tamamlandı, açık operasyona geçiş olmadı. Sekiz (%24,3) hastada ameliyat sonrası erken dönemde yutma güçlüğü görüldü. Bu vakalarda yutma güçlüğü 3 aylık takiplerinde endoskopik ve cerrahi müdahaleye gerek olmadan düzeldi. Hastalar 2-6 (ortalama 3,2 gün) günde taburcu edildi. Ameliyat süresi 55 - 210 (ortalama 80) dakika arasında değişti. Vakalarımızın hiçbirinde mortalite görülmedi.

## Sonuç:

Laparoskopik Nissen fundoplikasyonu gastroözofageal reflü hastalığının cerrahi tedavisinde günümüzdeki en uygun seçenektir.

## Anahtar Kelimeler:

Laparoskopik Nissen fundoplikasyonu, yutma güçlüğü, gastroözofageal reflü hastalığı, antireflü cerrahisi.

Gastroözofageal reflü hastalığı (GÖRH) özellikle batı toplumlarında en yaygın hastalıklardan biridir ve insanların %9'unda göğüste yanma ve regürjitasyon şikayetlerinin olduğu bildirilmektedir (1,2). Hastalarda oluşan şikayetlerin çoğu medikal tedaviyle düzeltilebilmesine rağmen bazı hastalarda striktür ve Barrett özofagus gelişebildiğinden tedavide cerrahi de çok önemli yer tutmaktadır. Nissen 1956 yılında GÖRH'nda 360 derece fundoplikasyon yöntemini tanıtmış, bu tarihten sonra değişik fundoplikasyon yöntemleri tanıtılmasına rağmen GÖRH tedavisinde en çok kabul gören yöntem olmuştur (3). Laparoskopinin gelişimiyle beraber, 1991 yılından bu yana ciddi semptomatik gastroözofageal reflü tedavisinde laparoskopik Nissen fundoplikasyonu'nun (LNF) popülaritesi giderek artmıştır (4,5). Hastanede kısa kalış süresi ve ameliyat sonrası ağrının azlığı, yaşam kalitesinin açık cerrahiye göre daha erken düzelmesi en önemi avantajlarıdır (6,7). LNF'nun erken dönemde en önemli komplikasyonu ilk haftada görülen yutma güçlüğüdür (8). Çalışmamızdaki amaç LNF yaptığımız hastalardaki erken dönem sonuçlarını paylaşmak, özellikle ameliyat sonrası yutma güçlüğü görülen hastaların takip ve tedavi sonuçlarını bildirmektir.

## Hastalar ve Yöntem

Kliniğimizde Ocak 2004 – Ağustos 2006 tarihleri arasında 33 hastaya LNF yapıldı. Olguların tamamı Gastroenteroloji kliniği tarafından GÖRH tanısı konulan hastalardı. Bu hastalar medikal tedaviye en az 6 ay devam edildikten sonra cevap alınamayan endoskopisinde özofajit, alt özofageal sfinkter gevşekliği veya hiatus hernisi saptanan ve bu sebeple cerrahi tedavi önerilen hastalardı.

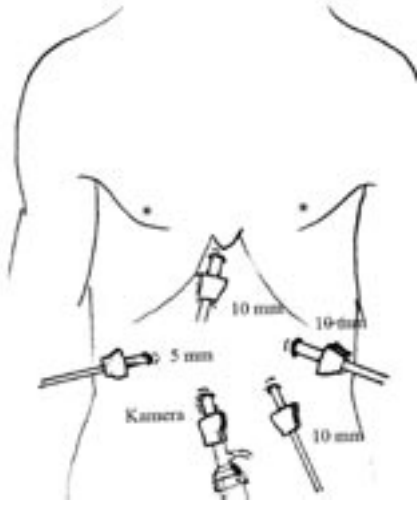
Hastaların tamamında ameliyat öncesi endoskopileri tekrarlandı. Onbir hastaya ameliyat öncesi dönemde manometrik inceleme ve 24 saatlik pH monitorizasyonu yapıldı. Endoskopide Grade 2 veya üstü özofajiti olan hastalara pH monitorizasyonu istenmedi. Tüm hastalara ameliyat öncesi abdominal ultrasonografi, rutin biyokimyasal ve radyolojik tetkikler yapıldı. Dört hastada (%12,1) aynı zamanda semptomatik safra kesesi taşı olduğu saptandı. Bu hastalara aynı seansta laparoskopik kolesistektomi önerildi.

Ameliyat esnasında tüm hastalara 1 gr profilaktik sefazolin uygulandı. Hastalar entübe edildikten sonra 20 Ch nazogastrik sonda takıldı. Hastaya litotomi pozisyonu verildi. Umbilikusun altından yapılan insizyondan yerleştirilen 10 mm'lik trokarla batın 13-14 mm Hg basıncında CO<sub>2</sub> ile şişirildikten sonra kamera yerleştirildi. Ameliyatı yapacak olan cerrah bacak

\* S.B. Ankara Etilik İhtisas Hastanesi Genel Cerrahi Kliniği, ANKARA

\*\* S.B. Ankara Etilik İhtisas Hastanesi Gastroenteroloji Kliniği, ANKARA

Op. Dr. Hasan ALTUN  
Çukurambar Mah. 41. Cadde No: 14/15  
Balgat 06530 Çankaya / ANKARA  
Tel: (0533) 652 05 68 Faks: (0312) 431 77 79  
e-posta: haltun@hotmail.com.tr



Şekil 1: Laparoskopik Nissen fundoplikasyonunda trokar giriş yerlerimiz.

arasında, 1. kamera asistanı hastanın solunda, 2. asistan hastanın sağında çalıştı. Sağ subkostal bölgede epigastriuma yakın olarak 10 mm'lik trokar yerleştirildi ve buradan karaciğeri ekarte etmek için endoretraktör yerleştirildi. Yine sağ subkostal bölgede 10 mm'lik trokarın 5-6 cm altından 5 mm'lik trokar diseksiyon için yerleştirildi. Sol üst kadrana 1 adet subkostal 10 mm'lik trokar, umbilikusun soluna 1 adet 10 mm'lik trokar yerleştirildi. (Şekil 1). Opeasyonlara epigastrium trokarından endoretraktör yerleştirilip karaciğerin sol lobu kaldırılarak başlandı. Omentum minus açıldıktan sonra frenoözefagial ve frenogastrik ligamanlar disseke edildi. Sağ krus görüldükten sonra retroözefagial diseksiyon yapılarak sol krus görüntülendi. Bu diseksiyonlarda mide ve özofagus endobabcock yardımıyla traksiyona alındı. Diseksiyonlar tamamlandıktan sonra roticulating grasper yardımıyla özofagus dönüldü ve peurote dren geçirilerek özofagus askıya alındı. Ardından fundusun serbestleştirilmesi için Ligasure® (Valleylab, Boulder, Colorado) yardımıyla gastrica brevis damarları koagüle edilip kesildi ve fundusun serbestleştirilmesi sağlandı. Sağ ve sol krus arasına Endostitch® ile hiatusu normal genişlikte olanlara 1 adet, hiatusu geniş olanlara ise 2 adet yaklaşımcı sütür konuldu. Ardından fundus özofagusun arkasından

sağa geçirilip grasperla tutuldu. İki fundus arasına iki adet Endostitch ile nonabsorbabl sütür materyaliyle tek tek sütür atılarak 2 cm uzunluğunda fundoplikasyon yapıldı. Fundus ile sağ krusu birbirine tespit etmek için bir dikiş konuldu. Operasyon sahası serum fizyolojikle yıkanıp aspire edildi. Hastaların hiçbirine dren konulmadı. Hastaların nasogastrikleri ameliyat sonrası 1. gün çekilerek oral sıvı yiyecekler vermeye başladı. Üç hafta içinde yavaş yavaş katı yiyeceklerle geçilmeye başladı.

Hastalar kontrole çağrılıp daha önceden hazırlanmış bir anket formuna göre sorular soruldu. Göğüste yanma, regürjitasyon, yutma güçlüğü, gaz-şişme sendromu olup olmadığı sorgulandı. Ameliyattan sonra ilk olarak 3. haftada, daha sonra 3. aya kadar aylık, daha sonra ise 3 aylık periyodlarla kontrole çağrıldı. Bir yılını dolduran hastalarda özefagografiyle kontrolleri yapıldı.

### Bulgular

Hastaların 20'si kadın (%60,6), 13'ü erkekti (%39,4). Yaşları 24-64 arasında değişiyordu ve ortalama yaş 42,6 olarak hesaplandı. Tüm hastaların ameliyatlarına laparoskopik olarak başlandı ve tamamlandı. Herhangi bir sebeple açık operasyona geçiş olmadı. Ameliyatlar 55 ila 210 dakika arasında tamamlandı. Ortalama ameliyat süre-

miz 80 dakika olarak hesaplandı.

Ameliyat sonrası 1. gün bir hastada şiddetli bulantı-kusma görüldü. Nazogastrik sonda çekildikten sonra bulantı-kusma geçti ve oral gıda başlandı. Hastaların hepsinde nazogastrik sonda çekildikten sonra oral gıda alımına başlandı. Hastaların hastanede kalış süresi 2-6 gün idi (ortalama 3,2 gün). En kısa takip süremiz 3 hafta en uzun takip süremiz 29 ay olarak kaydedildi. Hastaların birinde umbilikal bölgede enfeksiyon, 1 hastada epigastrik insizyonda hematoma saptandı, bunlar herhangi bir müdahaleye gerek kalmadan düzeldi. Hiçbir olguda ölüm olmadı.

Olguların 8'inde (%24,3) katı gıdalar başladıktan sonra ilk hafta içinde yutma güçlüğü görüldü. Bu hastaların takiplerinde herhangi bir endoskopik veya cerrahi müdahaleye gerek olmadan semptomlar 3 ay içinde düzeldi. Yirmialtı (%78,8) hastada tama yakın düzelme, 6 hastada şikayetlerde belirgin azalma olduğu, 1 hastada şikayetlerde düzelme olmadığı ifade edildi. Şikayetlerinde erken dönemde hiçbir düzelme olmadığını ifade eden hasta 4. aydaki kontrolünde şişkinlik ve regürjitasyon şikayetlerinin geçtiğini zaman zaman retrosternal ağrı ve yanma hissettiğini belirtti. Şikayetlerinde azalma olduğunu ifade eden 6 hasta birer ay arayla yapılan takiplerinde özellikle yemeklerden sonra şişkinlik şikayetlerinin azalarak devam ettiğini ancak regürjitasyon ve yanma hissinin geçtiğini ifade etti. Hiçbir vakada erken dönem nüks görülmedi. Tüm vakalarımızın takipleri devam etmektedir.

### Tartışma

LNF laparoskopik GÖRH cerrahi tedavisinde en sık yapılan ameliyat metodudur. Hill tekniği, Toupet tekniği, Dor tekniği gibi metodlar tarif edilmesine rağmen bu yöntemler yaygın olarak uygulanmamaktadır. Son yayınlarda parsiyel fundoplikasyon yapılan hastalarda asit reflüsünün kontrolünde nüksün yüksek olduğu gösterilmiş-

tir (9,10). Bu iki yöntemi birbirleriyle karşılaştıran yayınlar olmasına rağmen izlem süreleri çok kısadır, fakat ağır veya komplike reflüsü olan hastalarda parsiyel fundoplikasyon önerilmektedir (11,12). Nissen-Rossetti tekniğinde klasik tekniğe göre en önemli fark gastrika brevislerin kesilmeden fundoplikasyonun gerçekleştirilmesidir (13). Bu yöntem daha basit olmasına rağmen erken dönem yutma güçlüğü Nissen Rossetti tekniğinde daha fazla görülmektedir (14).

Laparoskopik teknikte bir diğer tartışmalı konu hiatusun kapatılıp kapatılmayacağı, kapatılacaksa greft kullanılıp kullanılmayacağıdır. Hiatus kapatılmadığında hastaların %7'den fazlasında herniasyon olabilmektedir (15,16). Rutin olarak hiatusun kapatılması bu komplikasyonu %80'e kadar azaltmaktadır (17). Geniş hiatuslarda ise hiatusun greftle kapatılmasının nüksü azalttığı bildirilmektedir (18). Fakat greft kullanımına bağlı lümen içine migrasyon gibi komplikasyonlar ortaya çıkabilmektedir. Özellikle tekrar fundoplikasyon için ameliyat edilen hastalarda rutin greft kullanımı önerilmektedir (19). Bizim hiçbir vakamızda çok geniş hiatus yoktu. Greft kullanılmasına gerek duymadık, izlem süremiz kısa olmasına rağmen hiç bir vakamızda herniasyon görülmedi.

Bir diğer tartışmalı konu da fundoplikasyonda buji kullanımının gerekli olup olmadığıdır. Bujinin kullanım amacı sıkı bir fundoplikasyon yapmaktan kaçınmak istenmesidir. Genellikle önerilen geniş çaplı bir buji kullanılmasıdır. Fakat artık buji kullanımının gerekliliği de literatürde tartışılmaktadır. Bu konuda Novitsky ve arkadaşlarının yayınlanan geriye dönük bir çalışmasında bujisiz yapılan laparoskopik fundoplikasyon ameliyatlarının da başarılı olduğu gösterilmiştir (20). Ancak prospektif randomize bir çalışmada LNF'nda buji

kullanılan ve kullanılmayan iki grup karşılaştırılmış ve geniş çaplı buji kullanılan grupta yutma güçlüğü anlamlı olarak daha az bulunmuştur (21). Fakat buji kullanılan grupta bir hastada perforasyon meydana gelmiştir. Bizim hiçbir hastamızda buji kullanılmadı ve yutma güçlüğü oranları literatürle karşılaştırabilir düzeydedir.

Laparoskopik tekniğin açık cerrahi teknikle karşılaştırıldığında pek çok avantajları olmasına rağmen az da olsa bazı yayınlarda uzun dönem sonuçlarına bakıldığında laparotomi ile yapılan fundoplikasyonun daha başarılı olduğu bildirilmektedir. Franzen ve ark. 45 hastaya laparoskopik 45 hastaya açık cerrahi teknikle Nissen fundoplikasyonu yapmışlardır. Uzun dönem sonuçları karşılaştırıldığında laparoskopik yapılan 45 hastanın 28'inde (%62), açık ameliyat yapılan 45 hastanın 41'inde tatminkar sonuç elde ettiklerini bildirmişler ve aradaki farkı istatistiksel olarak anlamlı bulduklarını ifade etmişlerdir (22).

Literatürde çok geniş vaka serilerinde ve uzun dönem takiplerinde LNF'un sonuçlarının tatminkar olduğu görülmektedir. 1340 vakalık çok merkezli bir çalışmada 5 yıl takip edilen 1248 (%93,1) hastada tatminkar sonuçlar elde edildiği bildirilmektedir (23). Bizim serimizde de erken dönemde 26 hastada (%78,8) tatminkar sonuçlar elde edilmiştir. Ancak 5 yıllık uzun dönem sonuçlarımız henüz yoktur. Dallemagne ve ark. laparoskopik reflü ameliyatlarında 10 yıllık sonuçlarını yayınlamışlar, uzun dönem sonunda da laparoskopik reflü ameliyatlarının medikal tedaviyle yaşam kalitesi ve semptomlar açısından karşılaştırdıklarında daha üstün olduğunu bulmuşlardır (24).

Hastaların ameliyat sonrası semptomların düzeyini ve yaşam kalitesini değerlendirmede çeşitli skalalar kullanılmaktadır. Bu skalalardan Quality

of Life in Reflux and Dyspepsia (QOLRAD), Gastrointestinal Quality of Life Index (GIQLI) reflü hastaları için en çok önerilen skalalardandır (7). Kullanılan diğer skalalar ise GERD Health Related Quality of Life (GERD-HRQL) ve GERD Treatment Satisfaction Questionnaire (GTSQ)'dur (25,26). Hastaların ameliyat sonrası değerlendirilmesinde bu skalaların kullanımı sonuçların daha objektif olmasını sağlayabilir. Bizim çalışmamızda bu skalalar kullanılmadı, hastalara daha önce hazırlanmış bir anketten semptomlarıyla ilgili sorular soruldu.

Yutma güçlüğü LNF'nda ilk haftada en sık görülen şikayettir. Genellikle kendiliğinden düzelir (27). Ancak yutma güçlüğü şikayeti uzun süre devam eden hastalara endoskopik dilatasyon uygulanır. Bununla da düzelmeyen ve kalıcı yutma güçlüğü gelişen hastalara tekrar cerrahi tedavi gerekir. Ancak bu durum literatürde nadir olarak bildirilmektedir. Elli olguluk bir seride 3 hastaya (%6) yutma güçlüğü nedeniyle laparoskopik cerrahi tekrar uygulanmıştır (8). LNF günümüzde GÖRH tedavisinde yaygın olarak uygulanmaktadır. ABD'de yılda 30000 civarında laparoskopik fundoplikasyon yapılmaktadır (28). Kısa ve uzun dönemdeki en önemli komplikasyon yutma güçlüğü olup serilerde %5-10 arasında bildirilmekte ancak bu vakaların sadece %1-3'ü balon dilatasyonu ve revizyon gerektirmektedir (29,30). Bizim serimizde 8 hastada (%24,2) yutma güçlüğü gelişti ancak herhangi bir cerrahi veya endoskopik tedaviye gerek kalmadan düzeldi.

LNF günümüzde GÖRH cerrahisindeki en uygun seçeneklerden biridir. Ameliyat sonrası erken dönemde gelişen yutma güçlüğü en önemli komplikasyondur ancak genellikle ilk aylarda kendiliğinden düzelir.

## KAYNAKLAR

1. Isolauri J, Laippala P. Prevalance of symptoms suggestive of gastro-oesophageal reflux disease in an adult population. *Ann Med* 1995; 27: 67-70.
2. Hagen JA, Peters JF. Laparoscopic complete and partial fundoplication. *Laparoscopic Surgery of The Abdomen*. Ed: Bruce V. Sayfa: 16-30, MacFadden. Springer 2004
3. Nissen R. Eine einfache operation zur beeinflussung der reflux-ösophagitis. *Schweiz Med Wochenschr* 1956; 86: 590-592.
4. Dallemagne B, Weerts JM, Jahaes C, et al. Laparoscopic Nissen fundoplication: preliminary report. *Surg Laparosc Endosc* 1991;1:138-143.
5. Nathanson LK, Shimi S, Cuscheri A. Laparoscopic ligamentum teres (round ligament) cardiopexy. *Br J Surg* 1991;78:947-951.
6. Spivak H, Lelcuk S, Hunter JG. Laparoscopic surgery of the gastroesophageal junction. *World J Surg* 1999; 23: 356-367.
7. Korolija D, Sauerland S, Wood-Dauphinee S, et al. Evaluation of quality of life after laparoscopic surgery: evidence-based guidelines of the European Association for Endoscopic Surgery. *Surg Endosc* 2004; 18: 879-897.
8. Granderath FA, Schweiger UM, Kamolz T, et al. Dysphagia after laparoscopic antireflux surgery: a problem of hiatal closure more than a problem of the wrap. *Surg Endosc* 2005; 19: 1439-1446.
9. Stewart KC, Finley RJ, Clifton JC, et al. Thoracoscopic versus laparoscopic modified Heller myotomy for achalasia: efficiency and safety in 87 patients. *J Am Coll Surg* 1999; 189: 164-170.
10. Constantini M, Zaninotto G, Molena D, et al. One-hundred laparoscopic Heller-Dor operations: our experience in treating primary esophageal achalasia. *Gastroenterology* 1999; 116: 1305.
11. Bell RC, Hanna P, Mills ME, et al. Patterns of success and failure with laparoscopic Toupet fundoplication. *Surg Endosc* 1999; 13: 1189-1194.
12. Horvath KD, Jobe BA, Herron DM, et al. Laparoscopic Toupet fundoplication is an inadequate procedure for patients with severe reflux disease. *J Gastrointest Surg* 1999; 3: 583-591.
13. Avcı C, Avtan L. Videoskopik Cerrahi Temel ve İleri Teknikleri 2000; 297-314.
14. Contini S, Zinicola R, Bertele A, et al. Dysphagia and clinical outcome after laparoscopic Nissen

## Summary:

### Our early experience in laparoscopic Nissen fundoplication

**Purpose:** In this study our aim was to evaluate the early results of laparoscopic Nissen fundoplication performed in our hospital.

**Materials and Methods:** Thirty three patients were operated in our hospital. Preoperative complaints, operative records and postoperative results of these patients were recorded.

**Results:** There was no need for conversion to open surgery. Dysphagia has occurred in 8 patients in early period and dysphagia was resolved spontaneously in 3 months. All patients were discharged from hospital in 2-6 days (mean length of stay 3.2 days). Operative time was recorded as 55-210 minutes (mean operative time 80 minutes). There was no mortality.

**Conclusion:** Laparoscopic Nissen fundoplication is the most effective therapy today for gastroesophageal reflux disease.

**Key Words:** Laparoscopic Nissen fundoplication, dysphagia, gastroesophageal reflux disease, antireflux surgery

- or Rossetti fundoplication: sequential prospective study. *World J Surg* 2002; 26: 1106-1111.
15. Horgan S, Pohl D, Bogetti D, et al. Failed antireflux surgery: what have we learned from reoperations? *Arch Surg* 1999; 134: 809-817.
16. Watson DI, Jamieson GG, Devitt PG, et al. Paraesophageal hiatus hernia: an important complication of laparoscopic Nissen fundoplication. *Br J Surg* 1995; 82: 521-523.
17. Johansson B, Glise H, Hallerback B. Thoracic herniation and intrathoracic gastric perforation after laparoscopic fundoplication. *Surg Endosc* 1995; 9: 917-918.
18. Carlsson MA, Richards CG, Frantzides CT. Laparoscopic prosthetic reinforcement of hiatal herniorrhaphy. *Dig Surg* 1999; 16: 407-410.
19. Champion JK, McKernan JB. Hiatal size and risk of recurrence after laparoscopic fundoplication. *Surg Endosc* 1998; 12: 565-570.
20. Novitsky YW, Kercher KW, Callery MP, Czerniach DR, et al. Is the use of a bougie necessary for laparoscopic Nissen fundoplication? *Arch Surg* 2002; 137: 402-406.
21. Patterson EJ, Herron DM, Hansen PD, et al. Effect of an esophageal bougie on the incidence of dysphagia following Nissen fundoplication: a prospective, blinded, randomized clinical trial. *Arch Surg* 2000; 135: 1055-1061.
22. Franzen T, Anderberg BO, Wiren M, et al. Long-term outcome is worse after laparoscopic than after conventional Nissen fundoplication. *Scand J Gastroenterol* 2005; 40: 1261-1268.
23. Pessaux P, Arnaud JP, Delattre JF, et al. Laparoscopic antireflux surgery: five-year results beyond in 1340 patients. *Arch Surg* 2005; 140: 946-951.
24. Dallemagne B, Weerts JM, Markiewicz S, et al. Clinical results of laparoscopic fundoplication at ten years after surgery. *Surg Endosc* 2006; 20: 159-165.
25. Velanovich V, Vallance SR, Gusz JR, Tapia FV, Harkabus MA. Quality of life scale for gastrointestinal reflux disease. *J Am Coll Surg* 1996; 183: 217-224.
26. Shikhar R, Flood E, Siddique R, Howell J, Dodd SL. Development and validation of the Gastrointestinal Reflux Disease Treatment Satisfaction Questionnaire. *Dig Dis Sci* 2005; 50: 2025-2033.
27. Hunter JG, Swanstrom L, Waring JP. Dysphagia after laparoscopic antireflux surgery: the impact of operative technique. *Ann Surg* 1995; 224: 51-57.
28. Spechler SJ, Lee E, Ahnen D, et al. Long term outcome of medical and surgical therapies for gastroesophageal reflux disease: follow-up of a randomized controlled trial. *JAMA* 2001; 285: 2331-2338.
29. Perdakis G, Hinder RA, Filipi CJ, et al. Laparoscopic Nissen fundoplication: where do we stand? *Surg Laparosc Endosc* 1997; 7: 17-21.
30. Lafullarde T, Watson DI, Jameison GG, et al. Laparoscopic Nissen fundoplication: five-year results and beyond. *Arch Surg* 2001;136: 180-184.