

# DAMAR YARALANMALARINDA TANI ve TEDAVİ SORUNLARI

## MANAGEMENT IN VASCULAR INJURIES OF THE EXTREMITIES

**Dr. Mehmet KURTOĞLU, Dr Cemalettin ERTEKİN  
Dr. Türker Bulut, Dr. Sâmân BELGERDEN**

İst. Tıp. Fakültesi Acil Cerrahi Birimi ÇAPA/İSTANBUL

**ÖZET:** 1984-1985 yılları arasında İstanbul Tıp Fakültesi Acil Cerrahi Birimi 115 hasta damar yaralanması tanısı ile tedavi edilmiştir. 72 olguda (%62) üst ekstremité, 43 olguda (%38) alt ekstremité damar yaralanması bulunmaktaydı. 28 olguda (%24) damar yaralanması künt travma sonucu olmuştu, 26 olguya (%22) anjiyografik inceleme yapıldı. Serimizde %9.5 oranında (11 olgu) mortalite ve %7 oranında (8 olgu) ekstremité amputasyonu yapılmıştır. Sonuç olarak damar yaralanmalarından erken tanı ve tedavi başta olmak üzere komşu kemik kırıklarının stabilizasyonu, künt travmada geniş debridman ve fasyatomi ve enfeksiyon ile mücadele ekstremitenin kurtulması yönünden esas faktörlerdir.

**SUMMARY:** In between the years 1984-1989, 115 arterial injuries were admitted to the Emergency Surgery Unit of Istanbul Medical Faculty. Seventy two patients (%62) had upper extremity and fourty three patients (%38) had lower extremity injuries. 28 of these cases (%24) were due to blunt trauma, angiographic studies were obtained in 26 patients. There were 9,5 percent mortality and 7 percent extremity amputation rate. We conclude that arterial injuries deserves early recognition, rapid fixation of osseous injuries, wide debridement and fasciotomy in blunt injuries and proper antimicrobial therapy.

### GİRİŞ:

Damar yaralanmalarının tamiri harp cerrahisi ile gelişmiştir. 1. Dünya savaşında damar yaralanmalarında rekonstrüksiyon yapılamadığından %80 lere varan amputasyon oranları görülmekte idi. Bu oran 2. Dünya savaşında hepsi ligatüre edilmediğinden biraz daha düşmüştür. Kore savaşında rekonstrüktif damar cerrahisinin başlamış olması ve özellikle Vietnam savaşında iyi bir şekilde uygulanması ile bu amputasyon oranları %15 gibi nispeten kabul edilebilir düzeylere getirilebilmiştir(2).

Günümüzde sivil hayatta meydana gelen damar yaralanmaları da acil merkezlerde önemli bir yer tutar bu konuda yetmiş ekibin bulunması ile değişik merkezlere göre amputasyon oranları %25 ile 5 arasında değişiklikler gösterir. Bir damar yaralanmasının penetran olduğu zaman nispeten tanısı ve tedavisinin de kolay olmasına karşın künt travmalarda klinik değerlendirmeler yetersiz kalabilmekte anjiyografiye gerek görülmektedir (13).

Nerede, ne zaman anjiyografi çekileceği, arteryel rekonstrüksiyonun nasıl yapılacağı, tespit edilen yalancı anevrizma ve arterio-venöz fistüllerin tedavi-

lerinin nasıl planlanacağı bu işi en çok yapan merkezlerde bile çözümlenmemiştir.

Kemik fraktürleri eşlik ettiğinde tedavinin nasıl yapılacağı, venöz yaralanmaların tamir edilip edilmeyeceği ve yine sinir yaralanmalarının tedavilerinin planlanması halen güncel sorunlardandır.

Biz bu yazımızda Türkiye'nin en fazla damar yaralanmalarının müracaat ettiği bir merkez olarak bu konuda tecrübelerimizi derlemeyi ve dünya standardı ile karşılaştırmasını yapıp aktarmayı uygun gördük. Böylelikle damar yaralanmasında nasıl davranılmasının gerektiğini, önce hasta hayatını sonra ekstremitenin kurtulmasının nasıl sağlanabileceğini tartıştık.

### MATERYEL VE METOD:

İstanbul Üniversitesi İstanbul Tıp Fakültesi Acil Cerrahi Birimi'ne 1984-1989 yılları arasında damar yaralanması tanısıyla 115 hasta başvurmuştur. Bunların 104'ü erkek ve 11'i kadın idi. Ortalama yaş 29.5, en genci 6, en yaşlısı 69 yaşında idi. Olay yeri ile hastanemize geliş arasında ortalama süre 3.2 saat idi. Yaralanma mekanizması Tablo 1'de gösterilmiştir.



Cam ile kesilme:.....	50 olgu .....	(%43)
Bıçaklanma:.....	25 olgu .....	(%21)
Trafik kazası:.....	22 olgu .....	(%19)
Kurşunlanma:.....	9 olgu .....	(%8)
İş kazası:.....	5 olgu .....	(%5)
İatrojenik:.....	2 olgu .....	(%2)
Düşme:.....	2 olgu .....	(%2)

TABLO 1: Yaralanma modeli

Tüm seride 29 olgu da (%25) künt travma, 86 olguda (%75) penetran travma damar yaralanmasında etken idi. Künt travma'yı oluşturan mekanizma trafik kazası, iş kazası ve düşme ile getirilen olguların tümünde geçerli idi.

Yaralanan damarların sınıflandırılması Tablo 2'de ve eşlik eden lezyonlar Tablo 3'de gösterilmiştir. 61 olguda (%53) eşlik eden lezyon bulunmaktaydı. 72 olguda üst ekstremité (%62), 43 olguda alt ekstremité (%38) damar yaralanması bulunmaktadır.

A. radialis .....	42 olgu .....	%36
A. brakialis .....	26 olgu .....	%23
A. femoralis communis .....	10 olgu	
A. femoralis superfisiyalis .....	14 olgu	=25 olgu %22
A. femoralis profunda .....	1 olgu	
A. poplitea .....	15 olgu .....	%13
A. axillaris .....	4 olgu .....	%3
A. tibialis .....		
ant. ve post .....	2 olgu .....	%2
A. iliaka .....	1 olgu .....	%1

TABLO 2: Yaralanma yeri ve yüzdesi

Sinir Lezyonu .....	%25
Yer Lezyonu .....	%23.5
Kemik Fraktürü .....	%21.5
Tendon Ruptürü .....	%14
Torax Travması .....	%7
Kafa Travması .....	%4
Batın Travması .....	%4
Üriner Sistem Travma .....	%1

TABLO 3: Eşlik Eden Lezyonlar

Sinir lezyonu bulunan 24 olgunun, 6 sinda radial, 4 ünde femoral, 3 ünde median, 2 sinde ulnar, 2 sinde tibial sinir lezyonu, 3 olguda median ve radial, 2 olguda median+radial+ulnar sinir lezyonları birlikte bulunuyordu. Sinir lezyonlarının tümü ipek sütürle işaretlenip sekonder tamire bırakıldı.

28 olguda damar yaralanması künt travma sonucu oluşurken, komşu kemikte fraktür eşlik eden 21 olgunun 17 si künt travma ile oluşmuştu. Travma skorları çıkarılmamasına karşın, 40 olgu (%34) getirildiğinde şokta idi. 4 olgu dışında tümünde distal nabazanlar alınmıyordu. 7 olguya Doppler ile inceleme yapıldı, 6 sinda distal nabazan alınmadı. Ameliyat öncesi veya ameliyat esnasında 26 olguya (%22) anjiyografik inceleme yapıldı (Tablo 4), 23'ünde distale geçiş yoktu. 3 olguda lateral rüptüre bağlı ekstravazasyon (Resim 1), diğerlerinde tam kopmaya bağlı "cut off sign" görüntüleri (Resim 2). Künt travmada anjiyografiye %70'inde (20/28) penetran travmada %7 (6/87) inde gerek duyulmuştur.

	Künt travma	Penetran travma	Toplam
Arteria poplitealis	13	1	14
Arteria femoralis	4	3	7
Arteria brakialis	2	1	3
Art. tibialis ant. post	1	1	2
Toplam	20	6	

TABLO 4: Anjiyografi yapılan olgularda lezyon yeri ve travma mekanizmasına göre dağılımı

Ayrıca 22 olguda kolda, 9 olguda bacakta nörolojik hasar bulunuyordu. Operasyon bulgularına göre damar yaralanma şekli 12 olguda kısmi kesi, 9 olguda tam kesi, 6 olguda intima rüptürü veya hematoma basısı bulundu. Tablo 5'te yapılan girişim türleri görülmektedir.

Yaralanan damara eşlik eden komşu kemik fraktürleri için 9 olguda internal fixasyon, 3 olguya external fixasyon, (Resim 3) 9 olgu ise alçıya alınarak tedavi edilmiştir. Gecikmiş ve venöz yaralanması olan dizaltı ve dirsekaltı travmalı 14 olguya fasyotomi eklenmiştir. Olguların 14'üne perop sistemik heparinizasyon ve hemen tümüne minimal lokal heparinizasyon uygulanmıştır. Düşük moleküler



ağırlıklı dextran 22 olguda 72 saat süre ile uygulanmıştır. Damar yaralanması bölgesindeki viabl olmayan yumuşak dokular debride edilmiş ve tamir edilen damarların üzeri sağlıklı dokularla örtülmeye çalışılmıştır. 4 olguya daha sonra cilt grefti uygulanmıştır. Serimizde tüm hastalara preop başlanarak 5 gün süre ile 1. kuşak sefalosporin, açık yara ile gelen damar yaralanmalarına ek olarak amino glikozid ve anaeroblara etkili 3'lü antibiyotik uygulanmıştır.

end to- end anastomaz .....	64 olgu (%56)
safen greft ile interpozisyon .....	27 olgu (%25)
primer tamir .....	8 olgu (%7)
ligasyon .....	5 olgu (%4)
amputasyon .....	4 olgu (%3)
gore-tex greft inter pozisyonu .....	2 olgu (%2)
cross by-pass .....	1 olgu (%1)
explorasyon+hemostaz .....	3 olgu (%2)

TABLO 5: Uygulanan ameliyat türü ve oranları

Serimizde %9,5 oranında (11 olgu) mortalite mevcuttur. Bunlardan 3 tanesi ameliyat esnasında (1'i ağır kafa travması, 1'i irreversibl şok sebebi ile), 6'sı 1. ve 2. günlerde (3'ü kafa travması, 2'si torax travması: biri pulmoner embolizm -DİC-, 1'i akc ödemi nedeniyle), ikisi 1. haftada (biri sepsis, biri fazlı gangren) kaybedilmiştir.

8 olguya (%7) exterimite amputasyonu yapılmıştır. Bunlardan 4'üne hastaneye getirildiği anda amputasyon uygulanmıştır. Tümünde a. poplitea ve bifurkasyonunda lezyon vardı. Bir olguda saçma ile yaralanma sonucu açık ve parçalı crus fraktürü ile a. poplitea ile tibioperoneal trunkusta geniş hasar vardı. Diz altı amputasyon yapıldı. İkinci olguda 1 hafta önce cam ile a. tibialis ant ve post bifurkasyon bölgesinde kesi oluşarak gecikilmiş idi. Anjiyografi ile doğrulanan bu lezyonun distalinde nekroz yerleşmişti. Diz altı amputasyon yapıldı. Diğer iki olgu trafik kazası sonucu tibia parçalı açık fraktürü ile a. poplitea yaralanması vardı. Olguların ilki 17 saat gecikme ile gelmişti, diğerinde tibioperoneal arterleri de içine alan rekonstrüksiyon denendi ancak başarılı olunamayarak diz üstü amputasyon yapıldı.

Diğer 4 pasta da ise 3-7. günlerde ağır lezyona veya gecikmeye bağlı nekroz gelişmesi ve sepsis sonucu extremitte ampute edilmiştir. Geç dönemde amputasyon yapılan 4 olgunun tümünde künt travma (trafik kazası) neden idi. İlk olguda a. ve Y. poplitea tam rüptürü ile açık femur, patella ve crus

fraktürü eşlik ediyordu. Diğer femur ve humerus fraktürü de ek lezyonlar arasında idi. A. ve Y. poplitea end- to end anastomozunu takiben postop 3. gün nekroz gelişmesi nedeniyle dizüstü amputasyon yapıldı. İkinci olguda a. brakialis tam kesi, humerus fraktürü ve median, ulnar, radial sinirde de kopma eşlik ediyordu. Olaydan 3 saat sonra getirilen hasta şokta idi. Ameliyatında brakial artere safen interpozisyon ve humerus'un kirshner ile internal fiksasyonu yapıldı. Post op 5. gün kolda nekroz gelişmesi nedeniyle kola dezartikülizasyon yapıldı. Üçüncü olguda a. poplitea tam rüptürüne açık femur fraktürü eşlik ediyordu. Olaydan 10 saat sonra hastanemize getirildi. Çekilen anjiyografisinde popliteal cut-off bulgusu ile ameliyata alındı. a. popliteaya debridman ve end -to- end anastomoz yapıldı, ancak postop distal nabazan alınmadı, 2. gün dizüstü amputasyon yapıldı.

Dördüncü hastadaki popliteal arter tam rüptürüne eşlik eden kemik fraktürü bulunmuyordu. Olaydan sonra damar rüptürü geç fark edildiğinden hastanemize 14 saat sonra kabul edildi. Doppler ile nabazanları alınmadı. Ameliyatında a. popliteadaki rüptür debride edilerek safen ven ile interpozisyon yapıldı aynı gün tromboz gelişmesi nedeniyle reopere edilerek embolektomi yapıldı. Ancak 3. gün nekroz gelişmesi nedeniyle diz üstü amputasyon yapıldı.

Diğer komplikasyonlar; 1 olguda 3. gün femoral gore tex greft tıkanması nedeniyle greft eksizyonu ve safen greft interpozisyonu uygulanmış, şifa ile taburcu olmuştur. Diğer bir olguda a. femoralis sferfialis'e yapılan safen greft anastomozunda 10. gün yalancı anevrizma gelişmesi ve arteriyel kanama başlaması nedeniyle a. femoralis superfisialis'e ligasyon uygulanmış, şifa ile taburcu olmuştur. 2 olguda femoral anastomozda 4 ve 7. gün tromboz gelişmiş, embolektomi uygulanarak şifa ile taburcu olmuştur. 2 olguda yara enfeksiyonu gelişmiş, konservatif ile taburcu olmuştur.

#### TARTIŞMA:

Sinir, damar ve kemiklerin ekstremiteelerde yakın komşuluğu künt ve penetran travmalarda birlikte yaralanmalarına yol açabilir (4, 12, 22, 23). Extremitte damar yaralanmalarına %10-40 oranında fraktür veya dislokasyonlar eşlik ederken, uzun kemik fraktür veya dislokasyonlarında yalnız %0.3-3 oranında damar yaralanması birlikte bulunur (7). Bi-



zim serimizde damar yaralanmalarına %20 oranında fraktürler eşlik ediyordu.


Bir extremitede iskelet yaralanması saptandığında dolaşım bozukluğunun erken tespiti önem taşır. İskeminin belirli ve bulgularının erken dönemde fark edilmemesi, extremitenin kaybında en önemli faktördür (11, 16, 22). Extremitate viabilitesini belirleyen iskemi süresi çizgili kasların 6-8 saatlik tolerans süresine bağlıdır (10, 15). Değişik derecelerde iskemi mevcuttur ve extremitate viabilitesi multifaktöryeldir.

Arteriyel akımın yeterliliği, yumuşak doku travmasına bağlı kollateral dolaşımın tıkanması ve hipotansiyon bu faktörlerden bazılarıdır. Hipotansiyon, extremitenin dolaşım bozukluğunun tanısında da güçlükler çıkarır.


Damar yaralanma şekli de klinikte önem taşır. Tam kesi veya rüptürde vazospazm ve tromboz olduğundan kanama ve hematoma daha az görülür. İnkompakt kesilerde daha bol kanama ve belirgin hematoma beklenir. Hematomların rekanalizasyonu ile pseudo anevrizmalar sıktır. Distal nabızın alınabilir. Yaralanma bölgesinde thrill duyulabilir, bu tip yaralanmalarda extremitenin dolaşımına bağlı olarak operasyon 3 haftaya kadar ertelenebilir. İntima rüptüründe hiç kanama olmadan dolaşım bozulabilir. Kollateral damarlardan kanamaya bağlı veya periadventisyal hematoma basısında damar bütünlüğü bozulmadığı halde arteriyel kan akımı hemen veya birkaç saat içinde azalabilir.

Damar yaralanmasının tanısında yüksek oranda şüpheliğin yeri büyüktür. Segmental Doppler basınç ölçümleri tanıyı destekler. Serimizde 7 hastaya Doppler ile inceleme yapıldı, yalnız pozitif veya yanlış negatif sonuç alınmadı. Üst extremitate damar yaralanmalarının yalnız %25'inde distal nabızın kaybolur (14) ve özellikle künt travmalı hastalarda anjiografinin yeri önemlidir. Uzun kemiklerde fraktürü olan künt travma geçirmiş çoğu hastada dolaşım yetmezliği bulguları yoksa anjiyografi gerekmezken penetran yaralanmalarda fraktür de varsa daha yüksek oranda anjiyografi gereksinimi artar (4). Eşlik eden kemik fraktürünün yeride önemlidir, diz dislokasyonlarında yüksek oranda (%64) damar yaralanması olurken klavikula fraktüründe önemsiz düzeydedir (4). Ağır ezilme ile birlikte veya multipl fraktürü olan distal perfüzyonu azalmış hastalarda anjiyografi endikedir. Kısa süre içinde fraktür stabilize edilirse azalmış perfüzyonun angulasyon, spazm veya anatomik damar

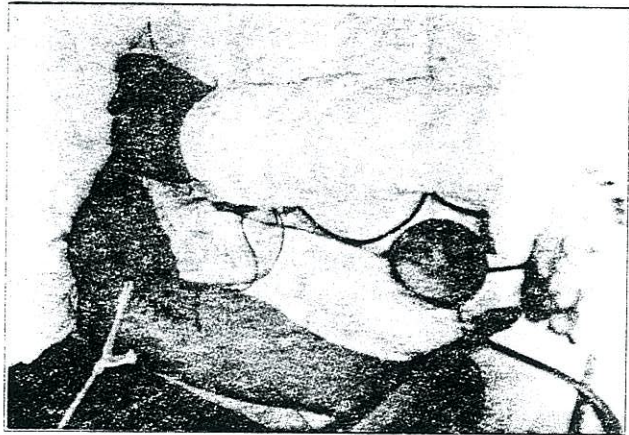
yaralanmasına bağlı olduğu anlaşılabilir. Kliniğimizde kırık stabilizasyonu sağladıktan hemen sonra tek poz anjiyografilerle yeterli sonuçlar aldık (Resim 1 ve 2)



Resim 1) 39 yaşında erkek hastada kurşunlamaya bağlı a. poplitea'nın lateral rüptürü vakası. Anjiyografide okla gösterilen bölgede ekstrasvazyon gösterilmiştir.



Resim 2) 24 yaşında erkek hasta kurşunlanma sonucu a. femoralis superficialis'te cut-off sign-buigusu.



Resim 3) 42 yaşında erkek hasta. Trafik kazası ifadesiyle getirildi, açık femoral fraktürü ile a. poplitea rüptürü saptandı. A. popliteaya end-to-end anastomoz ve external traksiyon uygulandı.



Periferik damar yaralanmaları, vasküler, ortopedik ve plastik cerrahiye içeren multidisipliner tedavi gerektirir (9, 20). Kemik ve damar yaralanmasının birlikte olması prognozu kötü yönde etkiler, çünkü birinin tedavisi diğerini olumsuz etkileyebilir. Örneğin, bir kırığın internal fiksasyonu yüksek enfeksiyon riski nedeniyle damar tamirini bozabilir. External fiksasyonla damar tamiri gecikmemesine karşın yetersiz stabilizasyona yol açabilir (6, 7, 16). Vasküler tamir veya ortopedik fiksasyonun konusu tartışmalıdır. Geçici intraoperatif, intravasküler şantlar, bu yöntemin faydasını savunanlar tarafından dahi az başarılı bulunmuştur (18). Bongard, serisinde 2 olguda kullandığı geçici şantın ikisinde tıkanmış olduğunu bildirmiştir (5).

Bizde Osseöz fiksasyon çoğunlukla revaskülarizasyon sonrası yapılmıştır. Serimizde 9 olguda internal, 3 olguda external fiksasyon uygulandı. Internal fiksasyonu kapalı veya kontamine olmayan açık kırıklarda kullandık. Fraktürün stabilizasyonu, fraktürün iyileşmesi amacıyla ziyade damarların korunmasına yönelik idi.

Fasyotomi serimizde 14 hastada uygulanmıştır. 4 saatten fazla uzamış ekstremitte iskemisi ile ilk muayenede veya revaskülarizasyon sonrası gergin fasyal kompartmanı saptanması cerrahi endikasyonları oluşturdu. Kompartman sendromunda temel nedenin venöz obstrüksiyon ve venöz hipertansiyon olduğu savunulmaktadır (21).

Uygulanacak girişim türü, yaralanmanın tipi, anjiyografik bulgulara ve ameliyat bulgularına bağlıdır. İntima, damarın en az elastik kısmı olduğundan fraktürle birlikte olan geniş yaralanmalarda çoğu kez bir ven greft'i ile interpozisyon gereklidir. Serimizde bu yöntem 27 olguda (%25), ikinci sıklıkta kullanılmış ve tümünde safen ven greft'i uygulanmıştır. Kirli yaralarda safen greft kullanılması ile enfeksiyon oranı azalmasına karşın enfeksiyon geliştiği takdirde damar nekrozuna yol açması ile yüksek oranda akut, masif kanama komplikasyonu gösterir. Serimizde bir olguda (%3.7) kanama gelişmiştir. Goretex greft ile yapılan interpozisyonlarda ise enfeksiyon gelişirse düşük kanama riskine karşın tromboz oranı yüksektir. Serimizde 2 olguda uygulanan goretex interpozisyon'un birinde tromboz gelişmiştir.

Major ven yaralanması serimizde yüksek oranda (%23.5) bulunuyordu. Ama venöz damarların ligasyonunun olumsuz sonuçları nedeniyle biz

mümkün olduğunca venöz rekonstrüksiyonu denemekteyiz. Ana venöz yapılan, popliteal venlerin proximal ve axiller venler'den başlamaktadır (1, 19).

Bu tip yaralanmalarda primer ile amputasyonun yeri prospektif olarak yaptığımız bir araştırma Ulusal Cerrahi 1990 Kongresinde sunulmuştur (3). Travmatik damar yaralanması olmuş, komplike kemik kırıkları ve tamir edilemeyecek düzeyde yumuşak doku defektlerinde gereksiz yere ekstremitayı kurtarmaya çalışmak sepsis ve metabolik bozukluklar gibi daha ağır problemlere yol açmaktadır.

Damar yaralanmalarında erken tanı en önemli faktörlerden biridir. Kemik fraktürü ve fiksasyonu üzerine eğilirken gözden kaçabilen damar lezyonu irreversibl değişiklikler yerleşene kadar fark edilemez. Serimizde ex olan 11 olgunun 4'ünde (%36) ve amputasyon yapılan 8 olgudan 5'inde (%62.5) tanıda ve trasportta 6 saatten fazla gecikme tespit edilmiştir.

Olgularımızda amputasyon yapılan 8'inden biri brakial arter yaralanmasına bağlı iken diğer 7'sinde (%88) popliteal arter ve dallarının rüptürü amputasyon nedeni olan damar yaralanma bölgesi idi. İkisinde kapalı, dördünde açık-parçalı kemik fraktürü eşlik eden lezyon idi. Toplam 28 künt travmalı damar yaralanması olan hastanın 17'sinde eşlik eden kemik fraktürü bulunuyordu, bunlarda amputasyon oranı %35 idi. Kemik fraktürü olmadan künt travma geçiren damar yaralanmalarında amputasyon oranı %9 idi. Penetran yaralanmalarda amputasyon oranı ise %2 idi.

Sonuç olarak damar yaralanmalarında erken tanı ve tedavinin ekstremitte kurtulması yönünden esas olduğu bilinmelidir. Şüphe edildiğinde aksi ispat edilmedikçe tüm yardımcı muayene yöntemlerinden seri bir şekilde istifade edilip damar yaralanması olup olmadığının araştırılması gerekir. Kemik kırılmalarının eşlik ettiği ve künt travmada geniş debridman, greft ile rekonstrüksiyon ve enfeksiyon ile uğraşmak ekstremitte kurtulma oranını arttırır.

#### KAYNAKLAR

- 1) Agarwal N, Shah DM, Clauss RH, et al: Improved operative exposure of infrapopliteal vessels in combined vascular and orthopedic injuries. *J. Vasc Surg* 6: 422, 1987.
- 2) Belgerden S, Özgür M, Kayabalı M, Bakturoğlu S, Kurtoğlu M.: Damar yaralanmaları (102 olgunun analizi). *Ulusal Cerrahi Dergisi* 3: 29, 1985.
- 3) Belgerden S., Ertekin C., Tekant Y., Yamaner S.: Alt ekstremitelerin damar lezyonları ile komplike ortopedik travmalarına yaklaşım Amputasyon? Rekonstrüksiyon? *Ulusal Cerrahi Kongresi*, 90



- 4) Bishara RA, Pasch AR, Lim LT, et al: Improved results in the treatment of civilian vascular injuries associated with fractures and dislocations. *J. Vasc. Surg.* 3: 707, 1986.
- 5) Bongard FS, et al: Management strategy of complex extremity injuries. *Am J. Surg* 158: 151, 1989.
- 6) Border JR, Bone LB: Multiple trauma: major extremity wounds, their immediate management and its consequences. In: Mannick JA, ed. *Adv. Surg.* 21: 263, 1988.
- 7) Connolly J.: Management of fractures associated with arterial injuries. *Am J. Surg.* 120: 331, 1971.
- 8) Dreyfuss DC, Kaufman J, Flancbaum L et al: Improved operative exposure of infrapopliteal vessels in combined vascular and orthopedic injuries. *J Vasc Surg* /: 422, 1987.
- 9) Flint LM, Richardson JD: Arterial injuries with lower extremity fracture. *Surgery* 93: 5, 1983.
- 10) Green NE, Allen BL.: Vascular injuries associated with dislocations of the knee. *J. Bone Joint Surg* 59: 236, 1977.
- 11) Jones RE, Smith EC, Bone GE: Vascular and orthopedic complications of knee dislocation. *Surg Gynecol Obstet*, 149: 554, 1979.
- 12) Klein SR, Bongard FS, White RA.: Neurovascular injuries of the thoracic outlet and axilla. *Am j. Surg.* 156: 115, 1988.
- 13) Kurtoglu M, Belgerden S, Özgür M, Ertekin C, Yamaner S: Arterial injuries due to fractures caused by blunt trauma of the extremities. *Advances in Vascular Pathology* p. 1085, ed. A Strano, S. Novo, Elsevier Science Publishers is. V. Amsterdam, 1989.
- 14) Lim LT, Saletta JD- Flanigan DP: Subclavian and innominate artery trauma *Surgery* 86: 890, 1979.
- 15) Majeski JA, Gants A: Management of peripheral arterial vascular injuries with a Javid shunt. *AM J. SURG* 138: 324, 1979.
- 16) Miller IH, Welch CS: Quantitative studies on time factors in arterial injuries. *Ann Surg* 130: 428, 1949.
- 17) Mc Namara JJ- Brief DK, Stremple JF et al: Management of fractures with associated arterial injury in combat casualties. *J Trauma* 13: 17, 1986.
- 18) Nichols JC, Svobda J A, Parks SN: Use of temporary intraluminal shunts in selected peripheral arterial injuries. *J. Thavma* 26: 1094, 1986.
- 19) Rich NM- Collins CJ, Andersen CA et al: Venous trauma: successful venous reconstruction remains an interesting challenge *Am. J. Surg* 134: 226, 1977.
- 20) Shah DM, Narynsingh Y, Leather RP, et al: Advances in the management of acute popliteal vascular blunt injuries. *J Trauma* 25: 793, 1985.
- 21) Shah PM, Wapnir F, Babu S, Et al: Compartment syndrome in combined arterial and venous injuries of the lower extremity. *Am J. Surg* 158: 136, 1989.
- 22) Sher MH: Principles in the management of arterial injuries associated with fracture/ dislocation. *Ann Surg* 182: 630, 1975.
- 23) Weaver FA, Rosenthal RE, Waterhouse C, Adkins R.B.: Combined skeletal and vascular injuries of the lower extremities. *Am Surg.* 50: 189, 1984.

