

ÇOCUKLUK ÇAĞI AMPIYEMLERİNE YAKLAŞIM: 50 OLGUNUN DEĞERLENDİRİLMESİ

MANAGEMENT OF CHILDHOOD EMPYEMA: EVALUATION OF 50 CASES

Dr. Melih BULUT, Dr. Gonca TOPUZLU TEKANT

S.B. Şişli Etfal Hastanesi, Çocuk Cerrahisi Kliniği, İSTANBUL

ÖZET: Çocukluk çağı ampiyemlerinde, tedavi sonuçlarını değerlendirmek amacıyla, kliniğimize 1 Eylül 1988 ile 1 Eylül 1990 tarihleri arasında başvuran 50 postpnömonik ampiyem olgusu değerlendirildi. Her hastaya kültür antibiogram sonucu elde edilinceye kadar Sulbactam+Ampicillin, Amikacin veya Netilmisin ve Ornidazol'den oluşan üçlü antibiyotik tedavisi başlandı ve cevapsız olgularda sonuca göre Vancomycin veya Piperacillin'e geçildi. İlk tedavi 39 (%78) hastada kapalı sualtı tüp drenajı, 9 (%18) hastada torakotomi ve 2 (%4) pnömoselli hastada medikaldir. Tüp konan 6 olguda akciğer ekspansiyon olmadığı için tedaviye dekortikasyon eklendi ve 3 olguda ikinci torakotomiye gereksinim oldu. 1 olgu servise yatıp tüp uygulandıktan 3 saat sonra kaybedildi.

Sonuçlarımıza göre, uygun antibiyotik ve tüp drenajla, çocukluk çağı ampiyemlerinin tedavisi başarılı olmakta, ancak ağır solunum sıkıntısı, ankiste ampiyem ve 1 hafta süreyle kapalı sualtı drenajına cevapsız olgularda torakotomi ve dekortikasyon gerekmektedir.

SUMMARY: To determine the long term outcome of different treatment modalities in pediatric empyema, 50 postpneumononic empyema cases admitted to our Pediatric Surgery Department between September 1, 1988 and September 1, 1990 were evaluated. Until aspirate cultures and antibiotic sensitivity results were obtained, a broad spectrum antibiotic therapy consisting of Sulbactam+Ampicillin, Amikacin or Netilmicin and Ornidazole was administered and in resistant cases the therapy was changed to Vancomycin or Piperacillin according to bacteriological results. The initial choice of treatment was closed tube drainage in 39 (%78) of cases, thoracotomy with decortication in 9 (%18) of cases and antibiotic administration in 2 (%4) cases with pneumatoceles. Decortication was required in 6 closed tube drainage cases due to incomplete expansion of the lung and 3 cases required a second decortication. One child died 3 hours after admission to the clinic and closed tube drainage.

According to our results, proper antibiotic therapy and closed tube drainage is a successful treatment modality in pediatric empyema, but in cases with persistent respiratory distress, multiple loculations with pleural thickening or ineffective chest tube drainage lasting for one week, thoracotomy and decortication must be considered as the appropriate choice of therapy.

Ampiyem, Hippokrat döneminden beri iyi tanıyan bir klinik antite olup, ilk plevral drenaj girişimi yine bu dönemlere dayanmaktadır. Geniş spektrumlu antibiyotiklerin kullanıma girmesiyle Batı ülkelerinde postpnömonik ampiyem insidensi çok azalmıştır. Ancak Türkiye gibi gelişmekte olan ülkelerde akciğer infeksiyonlarının yetersiz veya uygun olmayan biçimde tedavileri nedeniyle çocukluk çağında ampiyem hala önemli bir sağlık sorunu olmaya devam etmektedir.

Ayrıca, çocukluk çağı ampiyemlerinde etkin tedavi yöntemleri de halen tartışılmakta ve bazı araştırmacılar yalnızca kapalı sualtı drenajının yeterli olabileceğini bildirmişler (4,7,13), bazıları da cerrahi girişimin ilk basamak olması gerektiğini savunmaktadır (5, 15, 19).

Bu yazıda servisimize başvuran 50 ampiyem olgusunu irdeleyerek, çocukluk çağı ampiyemlerine yaklaşım ve uygun tedavi seçeneklerini literatür bilgileri ışığında değerlendirmek istiyoruz.

MATERYAL VE METOD

Bu çalışmada Şişli Etfal Hastanesi, Çocuk Cerrahisi Kliniği'ne 1 Eylül 1988 ile 1 Eylül 1990 tarihleri arasında başvuran ilk 50 postpnömonik ampiyem olgusu değerlendirildi.

Ampiyemle başvuran olgularda, torasentez yapılarak, alınan materyal Gram boyama ve kültür antibiogram açısından incelendi. Ayrıca son 10 ol

guda, aspiratta pH, glikoz ve LDH seviyeleri araştırıldı. Tüm olgulara antibiogram sonucu gelinceye kadar Sulbactam+Ampicillin, Amikacin veya Netilmicin ve Ornidazol'den oluşan üçlü antibiotik tedavisi başlandı ve klinik seyrinde cevapsız olanlarda kültür sonucuna göre Vancomycin veya Piperacillin'e geçildi. Akciğer grafilerinde opasifiye alanların sebat ettiği olgularda, Ultrasonografi ile toraks içindeki yapışıklıklar ve loküle alanlar belirlenerek, tedavi yöntemi değiştirildi. Ağır solunum sıkıntısı, drene edilemeyen ankiste ampiyem ve bir hafta sürüyle kapalı sualtı drenajına cevapsız olgularda dekortikasyon uygulandı. Dekortikasyon girişiminde posterolateral torakotomi ile viseral ve parietal plevra soyularak, akciğerin tam ekspansasyonu sağlandı ve kapalı sualtı drenajına alındı.

SONUÇLAR

Hastaların 26'sı kız, 24'ü erkekti. Yaş dağılımı 25 ile 12 yaş arasında olup, ortalama 4.1 yıldır. Yakınmalar sıklık sırasına göre ateş (%100), öksürük (%90), nefes darlığı (%84), siyanoz (%4) ve yan ağrısıyla (%4). Hastalarda pnömoni dışında predispozisyona neden olacak patoloji saptanmadı. Başvurudan önceki süresi ortalama 16 gün olup, pnömoni nedeniyle antibiotik tedavisi başlananlar grubun %84'ünü oluşturmaktaydı. Hastaların %70'inde pnömoni tedavisi sırasında düzensiz ve yetersiz antibiotik kullanımı belirlendi.

Radyolojik olarak olguların 27'sinde (%54) sağ, 23'ünde (%46) sol hemitoraks tutulumu mevcuttu. Bunlardan 23'ünde (%46) tam kapalı hemitoraks 5'inde (%10) yarı kapalı hemitoraks, 15'inde (%30) piyopnömotoraks, 4'ünde (%8) ankiste ampiyem ve 3'ünde (%6) pnömatoseller gözlemlendi. Bakteriyojik incelemelerden kültürü yapılan 47 olgudan 28'inde (%59.5) üreme olmazken, 15'inde (%31.9) Stafilokokkus aureus ve 4'ünde (%8.6) Pseudomonas aeruginosa üredi. Pnömatoselli 3 hastadan kültür alınmadı. İlk kültüründe üremeye olmayan 1 hastanın daha sonra tekrarlanan kültüründe P. aeruginosa üredi. pH, glikoz ve LDH düzeyleri elde edilen 10 hastanın hepsinde pH 7.3 ve glikoz %40 mg. altında, LDH düzeyi 1000 IU/dl üzerideydi.

Hastalarda ilk tedavi seçimi ise 2 (%4) pnömatoselli olguda yalnızca antibiotik tedavisi, 39'unda (%78) kapalı sualtı drenajı ve 9'unda (%18) dekortikasyondu. Kapalı sualtı drenajı uygulanan 6 olguda yeterli akciğer ekspansasyonu sağlanamadığı için torakotomi ve dekortikasyon uygulandı. 3 olguda ise pakiplörit nedeniyle ikinci torakotomi gerekti ve bunlardan birinde akciğer nekrozu saptanarak sol pnönektomi yapıldı. Pnömatoselli ve antibiotiklerle tedavi gören 2 olgu hastanede ortalama 7 gün kaldılar. Yalnızca kapalı sualtı drenajı uygulanan 33 olguda ortalama tüp kalış süresi 13 gün hospitalizasyon süresi ise 17 gündü. Dekortikasyon yapılan 15 olguda, girişim sonrası tüp kalış süresi 11 gün olup, daha önce kapalı sualtı drenajı tatbik edilen 6 olguda dekortikasyon öncesi tüp uygulama süresi 8 gündü. Dekortikasyon grubunda ortalama hastanede kalış süresi 18 gündü. Tüm seride hastanede ortalama kalış süresi 17 gün olarak izlendi.

Tüm grup içinde 5 olguda bronkoplevral fistül gelişti, ancak hepsi spontan olarak ortalama 7 günde kapandı. 12 olgunun izlem süreleri içinde çekilen akciğer grafilerinde plevral kalınlaşma belirlendi, ancak bu görüntünün de 1 ay içinde takipleri sırasında kaybolduğu gözlemlendi. 1 aylık bir bebekte önce kapalı sualtı drenajı uygulanarak cevap alınmadığı için iki kez dekortikasyon yapıldı ve 1 yılın sonunda ameliyatlar sırasında olan kot fraktürlerine bağlı postür bozukluğu geliştiği tespit edildi. Ayrıca dekortikasyon sonrası sorunsuz taburcu edilen 25 günlük bir hastaya 1 hafta sonra gelişen pnömotoraks ve pakiplörit nedeniyle ikinci kez dekortikasyon uygulandı.

Tüm seri içinde yalnızca 2.5 aylık bir kız hasta servise yatıp kapalı sualtı drenejini uygulandıktan 3 saat sonra ağır solunum sıkıntısı ve kalp yetmezliği nedeniyle kaybedildi.

49 hastanın en az 6 ay süreyle yapılan takiplerinde ek bir soruna rastlanmadı.

TARTIŞMA

Ampiyem, Amerikan Toraks Derneği'nin 1962'de belirlediği şekilde (1), eksudatif faz, fibrinopürülan faz ve organizasyon fazı olarak 3 evrede incelenebilir.

Eksudatif faz, infeksiyon etkenini viseral plevrada permeabilityyi arttırarak, az hücre içerikli, normal glikoz ve pH seviyeli seröz bir sıvı birikimine yol açmasıdır. Bu dönemde sıvının iğneyle aspirasyonu ve uygun atibiotikler tedavide yeterli olabilir.

Fibrinopürülan faz ise, plevral sıvının yoğunlaşarak, içinde bol polimorf nüveli lökositler fibrin ve bakteri içeren bir pü özelliği kazanmasıdır. Bu plevral sıvının pH ve glikoz düzeyleri düşmeye, LDH düzeyi ise yükselmeye başlar. Bu dönemde uygulanacak tedavi seçimi kapalı sualtı drenajı veya minitorakotomi/sınırlı dekortikasyondur.

Organizasyon fazında, viseral ve parietal plevral yüzeylerden eksudaya fibroblastlar büyüyerek inelastik bir membran oluşur. Bu kronik bir faz olduğu için, tedavi seçeneği cerrahi olarak kalınlaşmış plevra yapraklarının dekortikasyonudur.

Doğru tedavi seçeneğinin belirlenebilmesi için bu patolojik sürecin iyi anlaşılması gerekmektedir. Ancak kapalı sualtı drenajına cevap verecek fibrinopürülan faz ile, dekortikasyon gerektirecek organizasyon fazı arasındaki ayırımı eher zaman kolaylıkla yapmak mümkün değildir. bu nedenle hastalık süresi, etken ve tutulum değerlendirmede önem kazanmaktadır.

Hastalıkla ilgili geçmiş anamnez süresi uzadıkça, ampiyemde organizasyon fazı da daha sık gözlenmektedir. Nitekim servisimize başvurudan önceki yakınma süresinin 16 gün olması ve hastaların %84'ünde değişik antibiotiklerle tedaviye başlanması, dekortikasyon oranımızın (%30) yüksekliğini ve kapalı sualtı drenajının 6 hastada başarısız sonuç vermesini açıklayabilir.

Etkenler değerlendirildiğinde, antibiotik döneminde önce ampiyemler, pnömokok ve Hemophilus'a bağlı bakteriyel pnömonileri takiben gelişirken (11), bu organizmaların antibiotiklerle kontrol altına alınmasıyla tabloya Staphilokok'lar hakim olmuştur (17). Son yıllarda anaerobik kültürlerin daha kolay ve rutin yapılabilir hale gelmesiyle de bu grup mikroorganizmalar, akciğer infeksiyonlarında etken olarak daha sık izole edilmeye başlanmıştır (2,10). Bu seride 28 (%59.5) olguda üreme olmaması daha

önce antibiotik kullanımına ve anaerobik kültür yapılamamasına bağlı olabilir. Kosloske ve ark.ı, çocukluk çağı ampiyemlerinin %42's inde anaerobik bakteri belirleyerek erken dekortikasyon önermiştir (10). Nitekim 15 dekortikasyon olgusunun 9'unun üreme olmayan gruptan olması, anaerobik kültür çalışmalarının rutin yapılmasının ampiyemlerin tedavisinde çok yararlı olacağını düşündürmektedir.

Her ne kadar Batı ülkelerinden bildirilen sonuçlara göre S. aureus ampiyemi 1950 ve 60'lı yılların sorunu olarak geride kalmış ve günümüzde antibiotiklerin kullanımına bağlı olarak ender görülmekteyse de (8), bu hasta grubunda en sık üretilen etken olmuştur. Belirlenen 15 S. aureus olgusundan 3'ünün (%20) dekortikasyon gerektirmesi, S.aureus ampiyeminin, anaerobik, H. influenza ve S. pneumoniae infeksiyonlarına göre ender olarak dekortikasyon gerektirdiği (6) gerçeğini doğrulamaktadır.

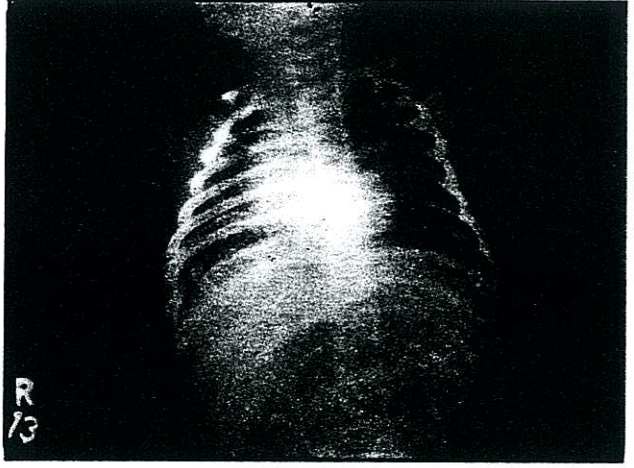
Radyolojik olarak akciğerin tutulum derecesi gözönüne alındığında, piyopnömotoraks ve ankiste ampiyemlerde dekortikasyonun öncelik kazandığı, pnömatosellerde ise ağır solunum sıkıntısı dışında yalnızca tıbbi tedavinin yeterli olabileceği belirlenmiştir. Ayrıca 3 olguda kapalı sualtı drenajında 7. günden sonra ateş devam etmesi ve akciğerin ekspansiyon olmaması nedeniyle Ultrasonografi uygulanmış ve toraksta loküle pü odakları saptanarak erken dekortikasyon yapılmıştır. Akciğer grafilerinin parankimal tutulumu göstermede kısıtlı kalması nedeniyle bazı yazarlar Ultrasonografi ve Bilgisayarlı tomografi kontrolü altında ampiyem drenaj ve takiplerini önermekte, tedavi süresinin bu yöntemler aracılığıyla kısaldığını ve erken dekortikasyon kararının daha somut bulgularla verilebildiğini bildirmektedirler (12, 18).

Hoff ve ark.ı 1989'da plevral kalınlaşma, skolioz, atipik patojen etkenler, düşük pH ve glikozdan oluşan bir ampiyem derecelendirme sistemi geliştirerek, 5 faktörün varlığında total skoru 5 olarak belirlemiş ve 2'den büyük skoru ağır hastalık, 1 ile 2 arasında orta derecede hastalık ve faktörlerin olmamasını ise hafif hastalık olarak sınıflandırmıştır (9). pH, glikoz ve LHD sonuçlarını değerlendirdiğimiz 10 olgunun hepsinde düşük pH ve glikoz düzeyleri ve plevral kalınlaşma gözlenmiş ve ağır hasta sınıgı-

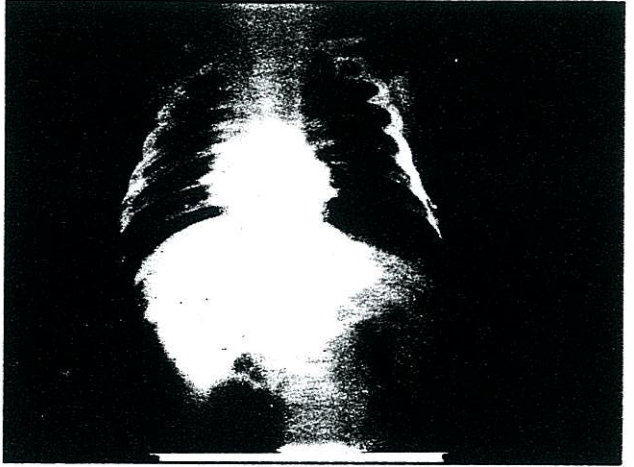
na giren bu gruptan 7'sine torakotomi uygulanmıştır. Diğer 3 olgu kapalı sualtı drenajıyla düzelme göstermiştir. İlk izlenimlerimiz bu derecelendirme sisteminin tedaviyi yönlendirmede yardımcı olabileceğidir.

Bu hasta grubuna kültür antibiogram sonucu elde edilinceye kadar Sulbactam+Ampicillin, Amikacin veya Netilmicin ve Ornidazol'den oluşan üçlü antibiotik tedavisi başlanarak, Gram (+), (-) ve anaeroblara yönelik bir etki spektrumunun kapsamı amaçlandı. Tedaviye cevap alınamayan ve S.aureus üreyen olgularda Vancomycin'e, P.aeruginosa üreyenlerde ise Piperacillin'e geçildi. Bu değişim 5 S.aureus ve 5 P.aeruginosa üreyen olguda gerekti. 41 olgumuzda bu antibiotik rejiminin etkili olması nedeniyle kültür sonuçları alınıncaya kadar ön tedavi olarak başlanmasını önermekteyiz.

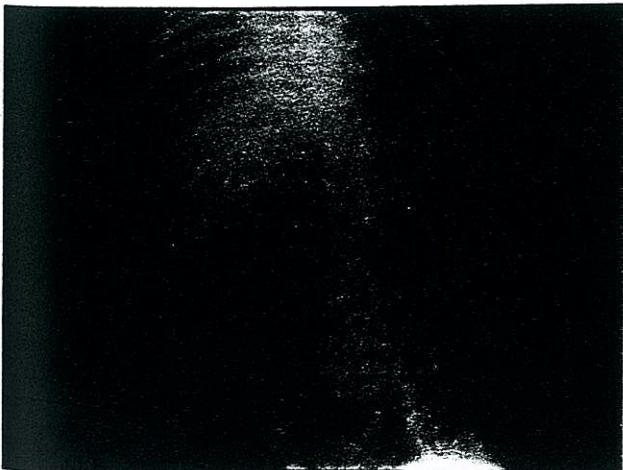
Ampiyemin tedavisi, pürülan materyalin uzaklaştırılması ve akciğerin tam ekspansiyonunun sağlanmasıdır. Groff ve ark.1 kapalı sualtı drenajının yeterli olduğunu savunurken (7), Foglia ve Randolph erken dekortikasyonun hastanede kalış süresini kısalttığını, hızla akciğerin ekspansiyonunu sağladığını (5), Raffensperger ve ark.1 ise minitorakotominin etkin bir drenaj girişimi olduğunu bildirmişlerdir (16). Bu seride kapalı sualtı drenajı 39 hastadan 33'üne başarı ile uygulanmış (Resim 1 a, b, c), ancak 6 olguda yetersiz kalması nedeniyle dekortikasyon tedavisi eklenmiştir. Biz de Golladay ve ark.1 (6) gibi torakotomiyi, 1 hafta süreyle kapalı sualtı drenajına cevapsız, ankiste ampiyemli ve ağır



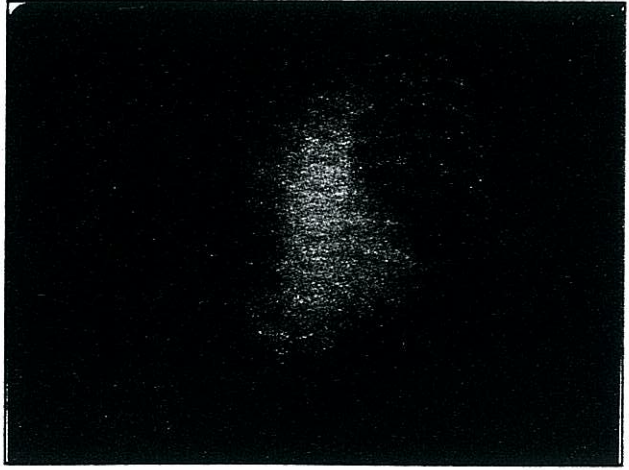
Resim 1 b



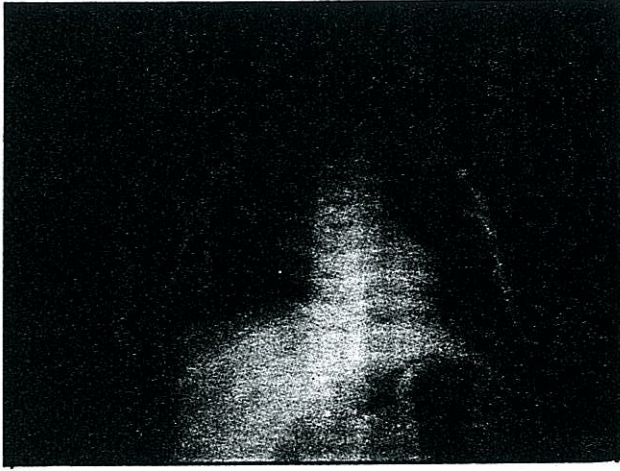
Resim 1 c



Resim 1 a



Resim 2 a



Resim 2 b

solunum sıkıntısı olan çocuklarda başarı ile uygulanmış (Resim 2 a, b), dekortikasyon sonrası tüp kalış süresinin kıaldığını belirlemiş bulunuyoruz. Ancak bazı yazarların (3, 14) özofagus atrezili hastalarda torakotomiye bağlı torasik deformite ve skoliyoz oranlarını %33 olarak bildirmeleri ve bu seride de bir olguda üst üste iki torakotomiye takiben benzer bir komplikasyonun gözlenmesi, torakotomi endikasyonlarının belirtilen klinik tablolar için sınırlandırılması gerektiğini düşündürmektedir. İkinci torakotomiye gerek

tiren 3 olgudan birinde sol akciğer nekrozu olması nedeniyle pnömonektomi yapılmış ve takiplerinde hastanın solunum fonksiyonlarının normal sınırlarda olduğu gözlenmiştir. Diğer 2 olguda ise pakiplörin nedeniyle tekrar dekortikasyon gerekmiş ve akciğerin postoperatif ekspansiyonu sağlanmıştır. Pnömatoselli 2 olgu medikal tedaviye cevap verirken, 1 olguda pnömatoseller büyüyerek solunum sıkıntısına neden olmuş ve hastaya dekortikasyon uygulanmıştır.

Sonuç olarak,

1. Son yıllarda kültürlerde anerobik mikroorganizmaların daha sık izole edilmesi nedeniyle, ilk tedavide anaeroblara da etkili ve geniş spektrumlu bir antibiyotik rejimi seçilmelidir.

2. Torakotomi ve dekortikasyon endikasyonu, 1 haftadan uzun süre cevapsız olan kapalı sualtı drenajı, ağır solunum sıkıntısı ve ankiste ampiyemi olan hastalarla kısıtlı tutulmalıdır. Genellikle çocukluk çağı ampiyemlerinin kapalı sualtı drenajına olumlu cevap verdikleri göz önünde bulundurulmalıdır.

3. Yeni laboratuvar ve görüntüleme tekniklerinin yardımıyla hasta için en uygun tedavi yönteminin seçimi daha net kriterlerle yapılabilir.

4. Hastaların daha etkin antibiyotikler ve drenaj teknikleri ile tedavisi sayesinde mortalite oranları düşürmek mümkündür.

KAYNAKLAR

- Andrews, N.C., Parker, E.F., Shaw R.R., et al.: American thoracic Society: Management of nontuberculous empyema. *Am Rev Respir Dis*, 85: 935-6, 1962.
- Barlett, J.G., Gorbach, S.L., Thadepalli, H., et al.: Bacteriology of empyema. *Lancet*, 1: 338-340, 1974.
- Chetcuti, P., Myers, N.A., Phelan, P.D., Beasley, S.W., Dickens, D.R.: Chest-wall deformity in patients with repaired esophageal atresia. *J Ped Surg*, 24: 244-247, 1987.
- Erk, K.M., Gürses, N., Gürses, N., Yüksel, M., Kolbakır, F.: Çocukluk çağı ampiyem olguları. *Pediyatrik Cerrahi Dergisi*, 1: 42-45, 1987.
- Foglia, R.P., Randolph, J.G.: Current indications for decortication in the treatment of empyema in children. *J Pediatr Surg*, 22: 28-33, 1987.
- Golladay, S.E., Wagner, C.W.: Management of empyema in children. *Am J Surg*, 158: 618-621, 1989.
- Groff, D.B., Randolph, J.G., Blades, B.: Empyema in childhood. *JAMA*, 195: 164-166, 1966.
- Hendren, W.H. III., Haggerty, R.J.: Staphylococcal pneumonia in infancy and childhood. *JAMA*, 168: 6-16, 1958.
- Hoff, S.J., Neblett, W.W. III., Heller, R.M., et al.: Postpneumonic empyema in childhood: Selecting appropriate therapy. *J Pediatr Surg*, 24: 659-664, 1989.
- Kosloske, A.M., Cushing, A.H., Shuck, J.M.: Early decortication for anaerobic empyema in children. *J Pediatr Surg*, 15: 422-429, 1980.
- Linskog, G.E.: The changing picture of pleural empyema. *Arch Surg*, 73: 362-363, 1956.
- Mace, A.H., Elyaderani, M.K.: Ultrasonography in the diagnosis and management of empyema of the thorax. *South Med J*, 77: 294-296, 1984.
- Mayo, P., Saha, S.P., Mc Elvein, R.B.: Acute empyema in children treated by open thoracotomy and decortication. *Ann Thorac Surg*, 34: 401-407, 1982.
- Milligan, D.W.A., Levison, A.: Lung function in children following repair of tracheoesophageal fistula. *J pediatr*, 95: 24, 1979.
- Muskett, A., Burton, N.A., Karwende, S.V., et al.: Management of refractory empyema with early decortication. *Am J Surg*, 156: 529-532, 1988.
- Raffensperger, J.G., Luck, S.R., Shkolnik, A., et al.: Minithoracotomy and chest tube insertion for children with empyema. *J Thorac Cardiovasc Surg*, 84: 497-504, 1982.
- Ravitch, M.M., Fein, R.: The changing picture of pneumonia and empyema in infants and children. *JAMA*, 175: 1039-1044, 1961.
- Silvermann, S.G., Mueller, P.R., Saini, S., et al.: Thoracic empyema: Management with image guided catheter drainage. *Radiology*, 169: 5-9, 1988.
- Windhelm, K.: Pleural empyema. *Chirurgie*, 51: 556, 1980.