

## ■ KLİNİK ÇALIŞMALAR

# El Bileği Düzeyindeki Arteriovenöz Fistüllerde Uç-Yan Uygulanan Anastomozlarda Lokal Hemodinamiği Değiştirmeye Yönelik Bir Teknik Modifikasyon

## A TECHNICAL MODIFICATION CHANGING THE LOCAL HEMODYNAMIC CHARACTERISTIC OF THE END-TO-SIDE ARTERIOVENOUS FISTULA IN THE DISTAL FOREARM

Dr. Cengiz MENTEŞ, Dr. Tarık ÇİNÇİN, Dr. Ayhan ERDEMİR, Dr. Nimet SÜSLÜ, Dr. Ergin OLCAY

Dr. Lütfi Kırdar Kartal Eğitim ve Araştırma Hastanesi, 1. Genel Cerrahi Kliniği, İstanbul

### ÖZET

**Amaç:** Bilek düzeyinde yapılan radyo-sefalik uç-yan arteriovenöz (A-V) fistüllerde turbulansı azaltmak, ayrıca akım hızını da artırarak trombotik tıkanmayı önlemek.

**Durum Değerlendirmesi:** Hemodiyaliz Kronik Böbrek Yetmezlikli (KBY) vakalarda uygulanan bir yöntemdir. Bilek düzeyinde yapılan radyo-sefalik uç-yan A-V fistüllerde ise turbulans ve trombotik tıkanma önemli bir sorundur.

**Yöntem:** Çalışma 01.01.2000-15.12.2002 tarihleri arasında kliniğimizde prospektif olarak yapılmıştır. Çalışmada uç-yan uygulanan A-V fistül bölgesinde turbulansı azaltmaya yönelik ve fistülize vendeki akım hızını artıran bir teknik modifikasyon denenmiş ve bunun lokal hemodinamik özellikleri renkli Doppler görüntüleme cihazıyla değerlendirilmiştir. Son dönem böbrek yetmezliği olan 50 hastada bileğin ventral yüzünden yapılan uzunlamasına 2 cm'lik cilt kesisi ile radial arteri ve sefalik veni rutin şekilde hazırlanmış ve anastomoze edilmiştir. Her iki vasküler yapı da anastomozun proksimal köşesinde geniş açılı (>90°) yapacak şekilde açılmıştır.

**Çıkarımlar:** Hiçbir olguda tıkanma, enfeksiyon, anevrizma ve fistül kaynaklı kalp yetmezliği gözlenmedi. Doppler sonuçları incelendiğinde preoperatif ve postoperatif çap değişikliği olmadığı, fistül debisinin uygun sınırlarda (400-700 cc/dak) arttığı, akım hızının ise 5 kat yükseldiği ve akımın turbulan akımdan daha fizyolojik olan laminer akıma yaklaştığı, proksimal arterden gelen kanın %30'unun distal artere geçtiği, %70'inin ise fistülize vene kanalize olduğu gözlemlendi.

**Sonuçlar:** Akım hızındaki artışın tıkanmayı engellediği ve bu teknik modifikasyon ile küçük damarlarda bile efektif bir arteriovenöz fistül oluşabileceği kanaatine varılmıştır.

**Anahtar kelimeler:** arteriovenöz fistül, turbulans, akım hızı, tromboz

### SUMMARY

Diminishing the turbulence at radio-cephalic end-side arteriovenous (AV) fistulas performed at wrist level, as well as preventing thrombotic occlusion by increasing the rate of flow was intended. The study was performed in a prospective manner in our clinic between 01.01.2000 and 15.12.2002. A technical modification which aimed to decrease the turbulence at the A-V fistula area performed end-side and increase the rate of flow at the fistulized vein was tested in the study, and local hemodynamic properties of this technical modification were evaluated by Colour-Doppler monitoring device. In 50 patients who were having end-stage renal failure, radial artery and cephalic vein was routinely prepared by 2 cm skin incision performed longitudinally at the ventral side of the

wrist and anastomosed. Both vascular structures were anastomosed in a way that they would make an obtuse angle ( $>90^0$ ) at the proximal edge of anastomosis. In no case, occlusion, infection, aneurysm or fistula-induced heart failure was observed. Doppler results revealed the observations that there were nor preoperative neither postoperative diameter changes, run of fistula increased in acceptable limits (400-700 cc/min), rate of flow increased 5 times and the flow became more closer to laminar flow which is more physiological than turbulent flow, 30 % of the blood coming from proximal artery passed to distal artery and 70 % of the blood coming from proximal artery was canalized to fistulized vein. It is concluded that an increase in the rate of flow prevents the occlusion, and by means of this technical modification, an effective arteriovenous fistula can be formed even in small vessels.

**Key words:** arteriovenous fistula, turbulence, rate of flow, thrombosis

Kronik böbrek yetmezliği nedeni ile hemodiyaliz gereksinimi olan hastaların bu gereksinimlerini karşılamak amacıyla sağlıklı ve genişlemiş venöz yapıların oluşması gereklidir.

Uygun vakalarda ön koldan açılacak bir Brescia-Cimino A-V fistülü tüm hastalarda ilk seçenektir. Bu fistüllerde önerilen anastomoz tipi uç venin, yan olarak artere anastomoz edilmesidir (uç-yan).

Golledge ve arkadaşlarının bir çalışmasında 107 radyo-sefalik fistül olgusu 24 ay süreyle değerlendirilmiştir. Bu hastalarda primer açık kalma 12 aylık takipte %69, 24 aylık takipte ise %56 olarak saptanmıştır. Ayrıca bu çalışmada fistül yetmezliğinin diyabetik, kadın ve yaşlı hasta grubunda daha belirgin olduğu gösterilmiştir.<sup>[1]</sup>

Araştırmacılar açık kalım üzerinde etkili negatif faktörleri, hasta yaşının 45'in üzerinde olması, periferik vasküler hastalık bulunması, amiloidoz ve *diabetes mellitus* olarak belirtmişlerdir. Tüm vakalar değerlendirildiğinde tromboz oranı %9.5, kesi yeri enfeksiyonu %3.7, uzamış kanama %2.7, anevrizma %2.3 olarak belirlenmiştir.<sup>[2]</sup>

Liong Lin ve arkadaşları tarafından yapılan bir çalışmada radyo-sefalik fistüllerde 65 yaşın üzerinde ve diyabetik hasta grubunda primer fistül yetersizliği, normal hasta grubuna göre belirgin olarak fazladır.<sup>[3]</sup>

Arteriovenöz fistüllerde etkili bir hemodiyaliz için ekstrakorporal kan akım miktarı ortalama 200-400 cc/dak olmalıdır. Fistül debisinin 200 cc/dak'nın altına düşmesi tromboza yol açabilir.<sup>[4,5,6]</sup> Ön koldan açılan direkt A-V fistüllerde en önemli sorun tromboz nedeniyle tıkanmadır. Bu komplikasyondan çoğu kez yetersiz 'inflow' ve 'outflow' sorumlu olup, A-V fistül yapımı sırasında yüksek hızlı kan akımı oluşturmakla önlenir.<sup>[7]</sup> Venin distalini bağlayarak oluşturulan uç-yan anastomozun teknik üstünlüğü kanıtlanmıştır.<sup>[6,8-11]</sup> Çalışmamızda bu üstünlüğü daha ileri götürmek

amacı ile akım hızını artıran daha önce tanımlanmış bir teknik modifikasyon denenmiştir. Hemodinamik özellikler Doppler cihazı ile görüntülenmiş ve değerlendirilmiştir.

## GEREÇ VE YÖNTEM

Çalışma Dr. Lütfi Kırdar Kartal Eğitim ve Araştırma Hastanesi 1. Genel Cerrahi Kliniği'nde hemodiyaliz ünitesi tarafından yapılması istenen son dönem böbrek yetmezlikli 50 hastada uygulandı. Hastaların yaş ortalaması 57 olup; 18'i kadın, 32'si erkektir. Hastaları kronik böbrek yetmezliğine götüren nedenler sıklık sırasına göre şöyledir: Primer glomerülo nefrit (24 hasta) %47.82, diyabetik nefropati (16 hasta) %32.05, hipertansiyon (10 hasta) %20.13.

Rutin preoperatif hazırlık sonrası lokal anestezi altında bilek ventral yüzde radius stiloid çıkıntısından başlayarak uzunlamasına 2 cm'lik kesi ile radial arter ve sefalik vene ulaşıldı. Arter ve ven usulüne uygun çıplaklaştırılarak ven mümkün olan en distalden bağlandı ve kesildi. Proksimal uç 50 U/ml heparin içeren serum fizyolojik (SF) ile hidrostatik olarak dilate edildi. Radial artere yaklaşık 6 mm uzunluğunda vertikal arteriotomi yapıldı. Lümen açıklığı ve backflow kontrolü yapıp heparinli SF ile perfüze edildi. Düz kesilmiş ven ağzı lateral taraftan yapılan yaklaşık 4 mm vertikal kesi ile genişletildi (Şekil 1). Böylece anastomozun proksimal köşesinde arter ile ven arasında (akım yönü doğrultusunda)  $90^0$ 'dan büyük açılma amaçlandı. Daha sonra vene uygun kavis verip angulasyon ve rotasyon olmamasına özen gösterildi. 7/0 polypropylene ile kontinu sütür tekniği ile uç-yan radyo-sefalik anastomoz yapıldı (Şekil 2).

Hemodinamik inceleme için Milwoke G.E. Logiq 500 Doppler cihazı kullanıldı. Vasküler görüntülerin elde edildiği noktalar şu şekildedir:

**Tablo 1.** Doppler Verileri

	Çap (cm)	Akım Hızı (cm/s)	Debi (ml/dk)
Arterin Preoperatif	0.24±0.03	24.6±3.0	79.8±17
Arterin Proksimal Postoperatif	0.31±0.1	117±38.8	512.8±200.7
Arterin Distal Postoperatif	0.24±0.5	47.1±20.0	130.2±86.1
Fistülize Ven	0.33±1	134.5±60.0	571.5±200.8

Operasyon öncesi; 1) radialis arterin fistül açılacak yerinden. Operasyondan 1 hafta sonra fistül ağzına göre; 2) Radialis arterin 2 cm proksimalinden; 3) Radialis arterin 1 cm distalinden; 4) Fistülize venin 3 cm uzağından toplam 4 görüntü elde edildi (Şekil 3). Ayrıca çap ölçümleri yapıp pulsed wave (PW) Doppler dalga formları sağlandı. Elde edilen dalga formlarından pik sistolik akım hızı (PSAH), pik diastolik akım hızı (PDAH), ortalama akım hızı (OAH) siklus süresince hesaplandı. Her damar için 6 dalga ölçüldü. Ölçümlerin ortalama değeri, standart sapması hesaplanıp; Atım hacmi= (damar alanı X ortalama akım hacmi) ve Akım hacmi= (atım hacmi X nabız) olarak hesaplandı. (Tablo 1’de arterin preoperatif ve postoperatif, proksimal ve distal çapı, ortalama akım hızı, debisi, ayrıca fistülize venin çapı, ortalama akım hızı ve debisi verilmiştir).

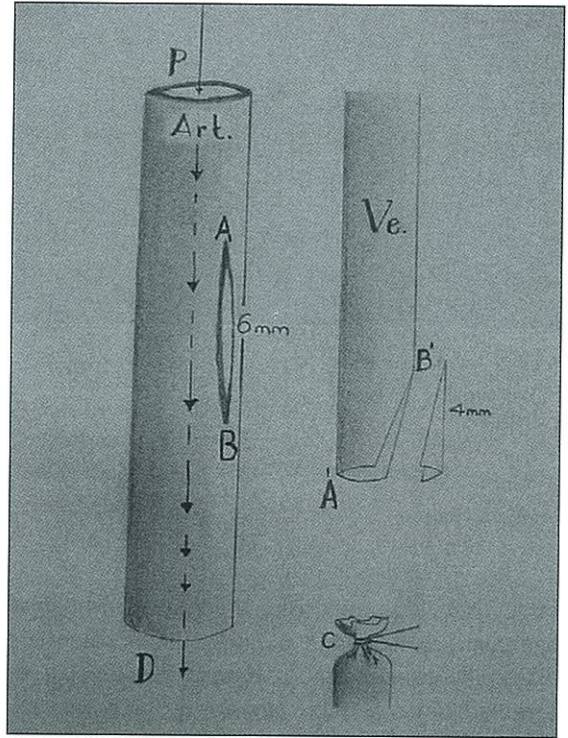
## SONUÇLAR

Elde edilen verilere göre arterde preoperatif ve postoperatif önemli çap değişiklikleri görülmedi. Fistülize vendeki ortalama akım hızı (flow velocity), radial arterdeki preoperatif değere göre yaklaşık 5 kat artışı ifade etmektedir. Proksimal arterden gelen kanın yaklaşık %30’unun distal artere geçtiği, %70’inin ise fistülize vene kanalize olduğu gözlemlendi.

6-24 aylık izleme süresince hastalara ortalama haftada 2 kez hemodiyaliz uygulandı. Hiçbir olguda anastomoz tekniğine bağlı tıkanma, enfeksiyon, anevrizma ve fistül kaynaklı kalp yetmezliği görülmedi. Fistüller devamlı hemodiyaliz için başarılı bir şekilde kullanıldı.

## TARTIŞMA

Ortalama 400-700 ml/dak’lık debi ve 30-70 cm/sn’lik bir akım hızı elde edilirse başarılı bir fis-



**Şekil 1:** Anastomozun proksimal köşesinde geniş açılı oluşturmak üzere yapılan vertikal venotomi.

A,B: Arteriyotomi uç noktaları

A',B': Venotomi uç noktaları

C: Ligatüre ven

P: Arter proksimali

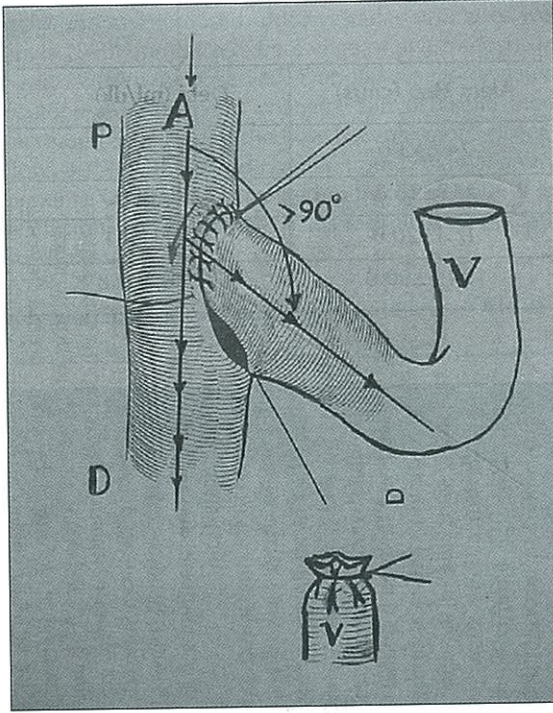
D: Arter distali

Art.: Arter

Ve: Ven

↓: Kan akım yönü

tül oluşturulmuş sayılır.<sup>[10,12-14]</sup> Fistülde maturasyonun 6-12 haftada tamamlandığı, ancak venöz dilatasyonun 6-8 aya kadar sürdüğü bilinmektedir.<sup>[7]</sup> Uç-yan arteriovenöz fistüllerde bildirilen %9-12 trombotik tıkanmadan akım hızının düşmesi ve bu bölgedeki turbulan akım sorumlu tutulmakta-



Şekil 2. Anastomoz şekli

P: Proksimal

D. Distal

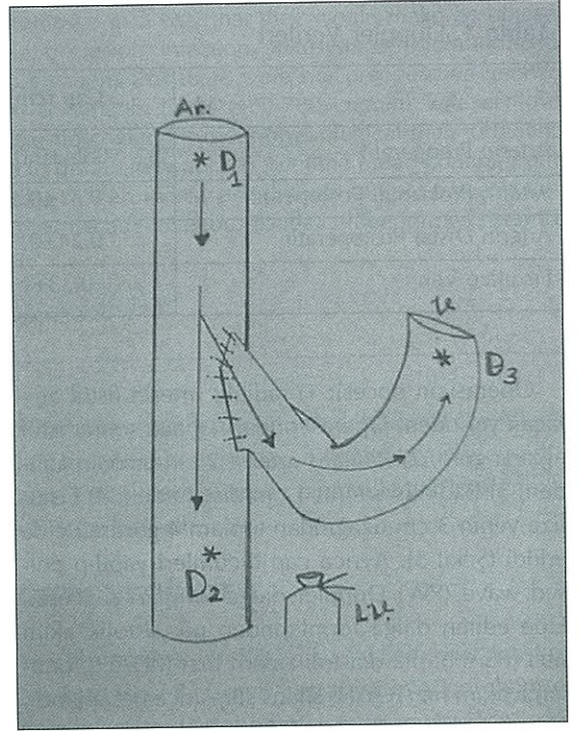
V: Ven

A: Arter

→: Akım yönü

dır.<sup>[7,15,16]</sup> Bu durumda fistül bölgesinde turbulansı azaltmak ve fizyolojik laminer akıma yakın bir akım elde etmek tromboz oranını düşürecektir.<sup>[14]</sup> Uyguladığımız teknikte anastomozun proksimal köşesinde geniş açı oluşturmakla hemodinamik olarak fizyolojik kan akımına yakın bir geçiş sağlayarak fistülize vendeki akım hızı artırılmıştır. Tıkanma oranının en aza indirilmesi için akım hızının, 'flow velocity', preoperatif değerinin 3-4 katı kadar artırılması yeterli görülmektedir.<sup>[9]</sup> Çalışmamızda bu değer 5 katı olarak gerçekleştirildi üstelik fistül debisi, 'flow volume', tehlikeli boyutlara ulaşmamıştır. Hiçbir olguda da trombotik tıkanma olmamıştır.

Sonuç olarak; geniş açılı direkt radiyo-sefalik uç-yan arteriovenöz fistül, fizyolojik hemodinamik koşullara yakın geçiş sağlayarak, kısa bir arteriotomiyle bile yüksek akım hızı ve hemofiltrasyon için yeterli debi oluşturmaktadır ve ayrıca kan geçiş karakteri laminer akıma en yakın karakterde olduğundan turbulans azalmakta, dolayısıyla trombotik tıkanma riski belirgin olarak düşmektedir.



Şekil 3: Anastomoz sonrası dopler noktaları

Ar: Arter

V: Ven

LV: Ligatüre ven

D1: Arterin proksimalindeki Doppler noktası

D2: Arter distalindeki Doppler noktası

D3: Ven üzerindeki Doppler noktası

## KAYNAKLAR

1. Colledge J, Smith CJ, Emery J, Farrington K, Thompson HH: Outcome of primary radiocephalic fistula for hemodialysis. Br J Surg 1998; 86: 211-216.
2. Moray G, Karakayalı H, Yıldırım S, Demirağ A, Bilgin N. Fifteen years of experience in vascular access surgery. Trans Proc 1998; 30: 764-766.
3. Liong Lin S, Huai Huang C, Sheng Chen H. Effects of age and diabetes on blood flow rate and primary outcome of newly created hemodialysis arteriovenous fistulas. Nephrology 1998; 18: 96-100.
4. Makar JF. Heart Failure as a complication of hemodialysis arteriovenous fistula. Vasc Surg 1996; 24: 457-459.
5. Anderson CB, Codd JR, Greff RA, et al. Cardiac failure and upper extremity arteriovenous dialysis fistula, Case Report and A review of the Literature. Arc Intern Med 1982; 136: 279,176.
6. Anderson CB, Etheredge EE, Harter HR, et al. Local blood flow characteristics of arteriovenous fistulae in the forearm for dialysis. Surg Gynecol Obstet 1982; 27: 447-449.
7. Cerilli C. Technique and results of the construction of

- arteriovenous fistulas for hemodialysis. Surg Gynecol Obstet 1983; 137: 922-923.
8. Haimov M, Singer A, Schupak E: Access to Blood Vessels for Hemodialysis. Experience with 87 patients on chronic hemodialysis. Vasc Surg 1981; 69: 884-886.
  9. Rohr MS, Browder W, Frenz GD, et al. Arteriovenous fistulas for longterm dialysis. Arch Surg. 1972; 124: 785-789.
  10. Kaufman JL. Planning and protecting vascular access sites in the future hemodialysis patient. Arc Inter Med 1985;145:1384-1385.
  11. Paruk S, Koenig M, Levitt S. Arteriovenous fistulas hemodialysis In 100 consecutive patients. Am J Surg 1976; 131: 552-553.
  12. Forsberg L. Doppler evaluation of blood flow in therapeutic arteriovenous fistulas. Acta Radiol Diagnosis 1991; 22:141-143.
  13. Krpan D, Demorin V, Prot F, et al. Measurement of blood flow through A-V fistula by means of doppler sonography in regularly hemodialysed patients. J Artificial Organs 1991;14(2):78-79.
  14. Moran MR, Rodriguez JMR, Boyero MK, et al. Flow of dialysis fistulas. Nephron 1995;40:63-65.
  15. Ehrenfeld WK, Grausz H, Wylie EJ. Subcutaneous arteriovenous fistulas for hemodialysis. Am J Surg 1982;124:200-201.
  16. Thompson BW, Barbour G, Bisset J. Internal arteriovenous fistulas for hemodialysis. Am J Surg 1982;124:785-786.

## KATKIDA BULUNANLAR

### Çalışmanın düşünülmesi ve planlaması:

Dr. Cengiz MENTEŞ

### Verilerin elde edilmesi:

Dr. Ayhar ERDEMİR, Dr. Tarık ÇİNÇİN

### Verilerin analizi ve yorumlanması:

Dr. Cengiz MENTEŞ, Dr. Ayhan ERDEMİR

### Yazının kaleme alınması:

Dr. Ayhan ERDEMİR, Dr. Nimet SÜSLÜ

### İstatistik değerlendirme:

Nimet SÜSLÜ

---

## YAZIŞMA ADRESİ

Dr. Cengiz MENTEŞ

Kartal Eğitim ve Araştırma Hastanesi.

Denizer Cd. 34930 Cevizli-Kartal /İSTANBUL

Telefon: 0216 3264191

0216 4413900/1127-1125

0532 2627290

e-mail: cengizmentes@yahoo.com