

Primer hiperparatiroidide ameliyat sırasında iPTH testi kullanılmadan yapılan minimal invaziv paratiroidektomi sonuçlarımız

Minimally invasive parathyroidectomy results for primary hyperparathyroidism without using intraoperative parathyroid hormone assays

Feza Y. Karakayalı*, Yahya Ekici*, İbrahim Aliosmanoğlu*, Murat Aras**, Arzu Gençoğlu**, Gökhan Moray*

Amaç:

Minimal invaziv radio-guided paratiroidektomi (MİP) ameliyatlarında, intraoperatif paratiroid hormon (iPTH) ölçüm testlerinin kullanım gerekliliği, yüksek maliyeti nedeniyle tartışmalıdır. Primer hiperparatiroidili (PHPT) hastalarda iPTH ölçüm testi yapılmadan gerçekleştirilen MİP ameliyatlarının sonuçlarını değerlendirmek amacıyla bu çalışma planlanmıştır.

Yöntem:

Kliniğimizde 2004 Mayıs-2007 Temmuz tarihleri arasında PHPT tanısı alan, ameliyat öncesinde ultrasonografi (US) ve teknesyum-99m sestamibi sintigrafisi (MIBI) ile paratiroid lokalizasyon çalışması yapılan ve rutin olarak ameliyat sırasında frozen patoloji ve gama probe kullanımı ile MİP yapılan hastalar retrospektif olarak değerlendirildi.

Bulgular:

Çalışma grubumuzu 31 hasta oluşturdu. Ameliyat öncesinde serum kalsiyum (Ca) değerleri $10,3 \pm 0,9$ mg/dl (8,5-12 mg/dl), parathormon (PTH) 324 ± 238 pg/ml (109-799) iken, tüm hastaların 48. saat ve 3. ay serum Ca ve PTH düzeyleri normal değerler arasında bulundu, kesin patoloji sonuçları ise hipersellüler paratiroid bezi olarak saptandı. Hastalarımızın takip süreleri ortalama $17,1 \pm 9,9$ [4-42] ay idi ve bu takip süresinde hiçbir hastada nüks hiperparatiroidizm saptanmadı.

Sonuç:

Ameliyat öncesi MIBI sintigrafisi, ameliyat sırasında frozen patoloji ve gama probe kullanımı ile yapılan radio-guided paratiroidektomi başarı oranımız %100'dür. Ameliyat sırasında iPTH test ölçümü yapılmaksızın da, MİP güvenle yapılabilir.

Anahtar Kelimeler:

Primer hiperparatiroidi, minimal invaziv radio-guided paratiroidektomi, intraoperatif paratiroid hormon ölçümü

Hiperparatiroidisi olan hastalarda nefrolitiazis, halsizlik, karın ağrısı, mental durum bozuklukları, gastrik ülser, pankreatit ve osteoporoz gibi sayısız problemler gelişebilir (1,2). Bu semptomların tek küratif tedavisi ise patolojik paratiroid bezi ya da bezlerinin cerrahi olarak çıkartılmasıdır. Asemptomatik olan hastalarda bile, başarılı bir paratiroidektomi sonrası kardiyovasküler fonksiyonların ve diyabetin kontrolünde iyileşme, zihinsel fonksiyonlarda ve yaşam kalitelerinde artma olabilir (3-5). Bütün bu nedenlerle, son 20 yıl içinde gerçekleştirilen paratiroidektomi sayıları gide-rek artmaktadır. Paratiroidektominin klinik faydaları dışında, geleneksel 4 paratiroid bezinin eksplorasyonu ile eşit başarı oranlarına ve daha düşük morbiditeye sahip olan minimal invaziv paratiroidektomi (MİP) yaklaşımının geliştirilmesi de, hastalara daha fazla cerrahi tedavi önerilmesinin başlıca nedeni olmuştur (6-8). İşlem, hastaya fazla rahatsızlık vermeden lokal anestezi altında yapılabilen, ameliyat ve hastanede kalış sürelerinin kısa olması, düşük komplikasyon oranları nedenleriyle de hastalar ve cerrahlar tarafınca çok tercih edilmektedir (7).

MİP için en sık kullanılan teknik, ameliyat öncesi teknesyum-99m sestamibi sintigrafisi (MIBI) ile adenomun yerinin saptanmasını, ameliyat sırasında gama prob kullanılarak radio-guided adenom eksizyonunu, frozen patoloji kullanımını ve hızlı serum PTH (iPTH) ölçümünü kapsar. Bu yöntem ile, literatürde %95-100 gibi yüksek başarı oranları bildirilmektedir (6,7,9-11). Bununla birlikte, MİP tekniğinde bu dört yardımcı yöntemin bir arada kullanılması ile ameliyat maliyetleri artmakta, bu nedenle de farklı klinikler yöntemlerin kendi içinde farklı kombinasyonlarını kullanarak aynı başarı oranlarına ve daha düşük maliyete sahip MİP yapmaya çalışmaktadır. Bizim kliniğimizde ise, iPTH testi yüksek maliyeti nedeniyle kullanılmamaktadır.

Bu çalışmada, kliniğimizde primer hiperparatiroidizm (PHPT) tanısı alan hastalarda, iPTH ölçümü yapılmadan gerçekleştirilen MİP ameliyatlarının başarı oranlarını değerlendirmek amaçlanmıştır

Gereç ve Yöntem

Kliniğimizde, Mayıs 2004 - Temmuz 2007 tarihleri arasında primer hiperparatiroidizm tanısı ile MİP ameliyatı olan hastalar geriye dönük olarak değerlendirildi. Hasta dosyalarından, yaş, cinsiyet, varsa ameliyat öncesi hastalık semptomları, serum kalsiyum, PTH ve fosfor düzeyi bilgileri edildi. Daha sonra, ameliyat notlarından tüm hastalarda ameliyat süresi,

Makalenin Geliş Tarihi : 25.12.2007

Makalenin Kabul Tarihi : 19.02.2008

* Başkent Üniversitesi Tıp Fakültesi, Genel Cerrahi Anabilim Dalı, ANKARA

** Başkent Üniversitesi Tıp Fakültesi, Nükleer Tıp Anabilim Dalı, ANKARA

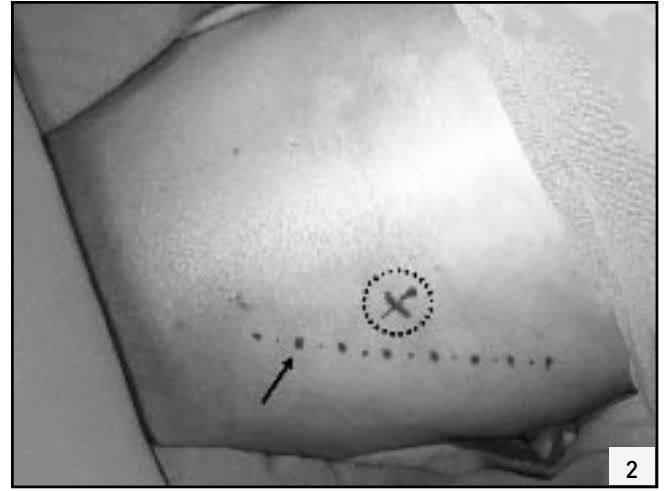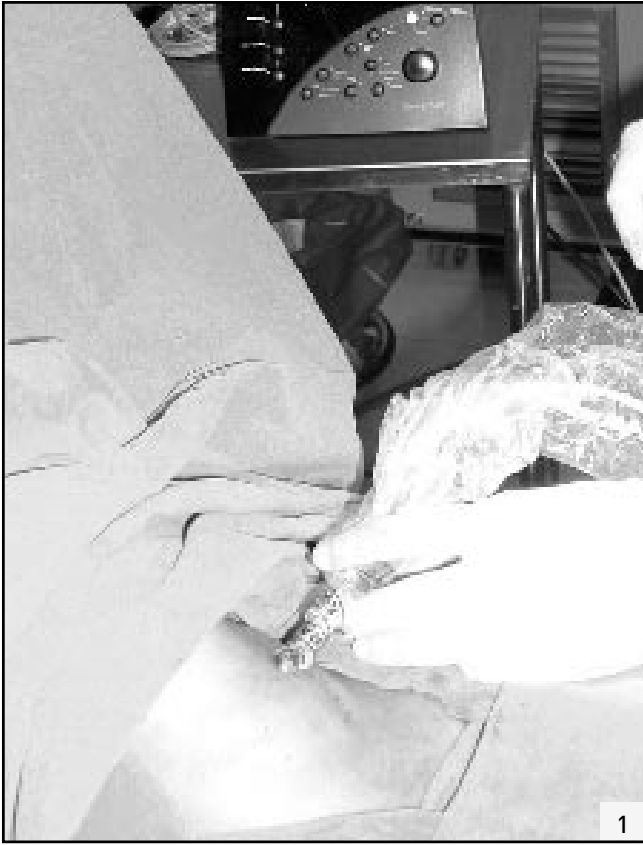Yrd. Doç. Dr. Feza KARAKAYALI

Başkent Üniversitesi Hastanesi Genel Cerrahi Polikliniği

M. Fevzi Çakmak Cad. 5. Sokak No: 48 06490 / ANKARA

Tel: 0 [312] 215 26 29 Faks: 0 [312] 223 49 09

e-posta: fezakar@yahoo.com



Resim 1: İnsizyon öncesi gama prob cihazı ile boyun üzerinden 4 kadrandan cilt sayımları alınmaktadır.

Resim 2: Gama probe ile elde edilen en yüksek ölçüm noktası. Ok ile işaretli alan SKM kasının medial kenarıdır.

adenom lokalizasyonu, gama-probe ve frozen patoloji kullanım bilgileri değerlendirildi. Ameliyat sonrası dönemde de, 48. saat ve 3. ayda kontrol amaçlı bakılan serum kalsiyum ve PTH düzeyleri bilgisayar kayıtlarından elde edildi.

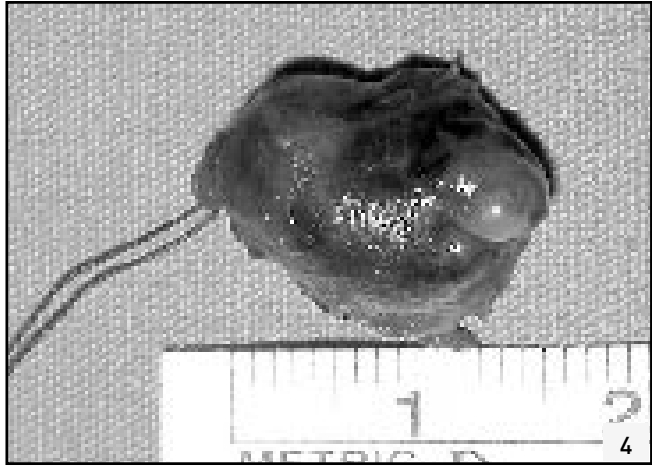
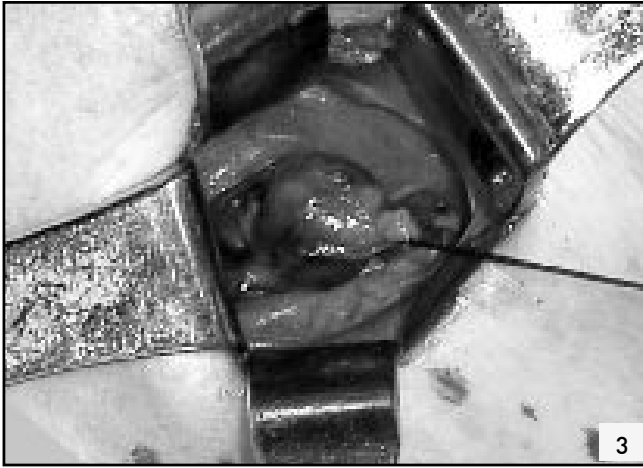PHPT tanısı, hiperkalsemi ve yüksek serum PTH düzeyi varlığı ile konulduktan sonra, tüm hastalara US ve MIBI ile görüntüleme çalışmaları yapıldı. US (Antares, Erlangen, Siemens, 13.5 MHz) ile paratiroid adenomunun yeri, şekli, yapısı ve büyüklüğü ile birlikte her iki tiroid lobu da yapısal olarak değerlendirildi. US ile eş zamanlı tiroid hastalığı tespit edilen hastalarda, nodül büyüklüğü, hasta hikayesi ve US görüntüleme bulguları esas alınarak, hastalara İİAB'si uygulanarak patolojik inceleme yapıldı.

Tc-99m metoksiizobütilizonitril (MIBI) ile dual faz paratiroid sintigrafisi için, hastalara 10 mCi Tc-99m MIBI'nin (Polatom, Polonya) intravenöz olarak enjeksiyonundan 15 dakika ve 3 saat sonra gamma kamera (e-Cam,

Siemens) ile anterior pozisyonda boyun ve mediasten bölgesinden 5'er dakikalık statik görüntüler alındı. Alınan erken ve geç görüntüler vizüel olarak değerlendirildi. Erken ve geç görüntülerde devam eden fokal aktivite retansiyonu sintigrafik olarak paratiroid patolojisi açısından pozitif olarak kabul edildi.

Ameliyat öncesi MIBI sintigrafisi ile patolojik paratiroid bezi görüntülenebilen tüm hastalar MİP yöntemine uygun bulundu. Bu hastalara ameliyattan 2 saat önce i.v. olarak 10 mCi Tc-99m MIBI intravenöz olarak enjekte edildi. Hasta ameliyathaneye alındıktan sonra, insizyon öncesi gama prob cihazı (Europrobe, Fransa) ile boyun üzerinden 4 kadrandan (sağ üst-alt, sol üst-alt) cilt sayımları alındı. Bu sayımlara ve daha önceden çekilmiş olan paratiroid sintigrafisi sonuçlarına göre insizyon bölgesine karar verildi ve o bölgeye 2-2,5 cm'yi geçmeyecek cilt insizyonu yapıldı (Resim 1,2). Subplatizmal alan olabildiğince küçük oluşturulduktan sonra strep

kaslar aralanarak diseksiyon tiroid lobunun laterali ve inferioruna doğru ilerletildi. Bu aşamadan sonra diseksiyona gama prob yardımı ile devam edildi. Cerrahi öncesi görüntüleme bulguları, gama prob sayımları ve cerrahi gözlem bulguları ile belirlenen ve paratiroid adenomu şüphesi bulunan tüm dokularda, gama prob ile hem ekzisyon öncesi (in-vivo), hem de ekzisyon sonrası (ex-vivo) aktivite tutulumları saptanarak kayıt edildi. Lezyonun ex-vivo sayımının, lezyonun çıkarıldığı bölgedeki zemin aktivite sayımına oranının %20 ve üzerinde bulunması durumunda, çıkarılan dokunun patolojik paratiroid bezi olduğu sonucuna varıldı. Çıkarılan doku, frozen patolojik incelemeye gönderildi (Resim 3). Sonucun da paratiroid bezi ile uyumlu gelmesi üzerine, cerrahi bölgeden gama prob ile zemin aktivite sayımları yapıldı ve sayımların boyun bölgesinde 4 kadranda da eşitlenmesi durumunda cerrahi işlemin başarılı olduğu düşünülerek ameliyata son verildi (Resim 4).



Resim 3: Hiperplazik paratiroid bezi eksizyon öncesi görülümünde.
Resim 4: Çıkarılan paratiroid adenomunun makroskopik görüntüsü.

Ameliyat sonrası hastaların hemen hepsi ertesi gün taburcu edildiler. Tüm hastalarda serum kalsiyum ve PTH düzeylerine ameliyat sonrası 2. günde bakıldı. Serum kalsiyum (normal değeri 8,5-10,5 mg/dl) ve PTH (normal değeri 12-72 pg/ml) düzeyleri normal düzeye gelen veya hipoparatiroidizm bulguları olmayan hastalarda, bu testler 3. ayın sonunda tekrarlandı.

İstatistiksel analiz:

İstatistiksel analizlerde SPSS 11.0 programı kullanıldı. Kalsiyum ve parathormon tekrarlayan ölçümleri Tekrarlı ölçüm varyans analizi, Friedman test ile, ikili karşılaştırmalar Paired Samples T Test ve Wilcoxon test ile değerlendirildi. Sonuçlar ortalama \pm SD ve yüzde olarak verildi. $P < 0.05$ değeri istatistiksel anlamlı kabul edildi.

Bulgular

Kliniğimizde Mayıs 2004 - Temmuz 2007 tarihleri arasında, 33 hastaya PHPT tanısı konuldu. İki hastada, ameliyat öncesi yapılan US ve İİAB sonuçları doğrultusunda bilateral boyun eksplorasyonu kararı alındı, MİP ameliyatı uygulanan 31 hasta ise çalışma grubumuzu oluşturdu. Hastaların 8'inde ameliyat öncesi yapılan US ile eşlik eden tiroid nodülleri saptandı. Bu 8 hastada saptanmış olan nodüllerde, klinik özelliklerinin, US bulgularının

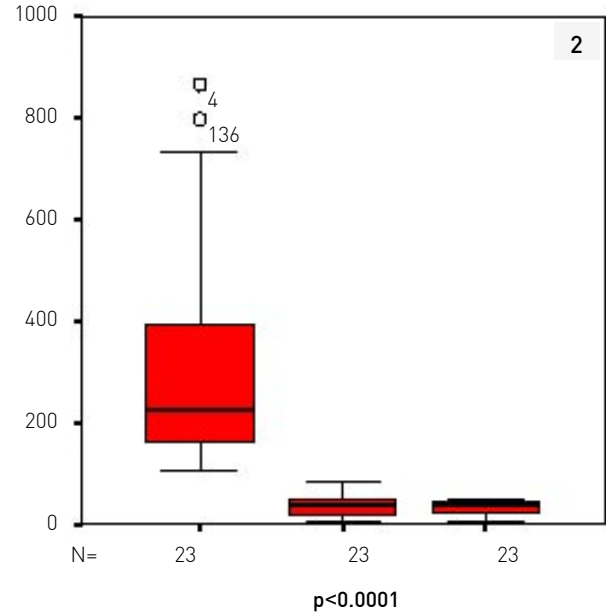
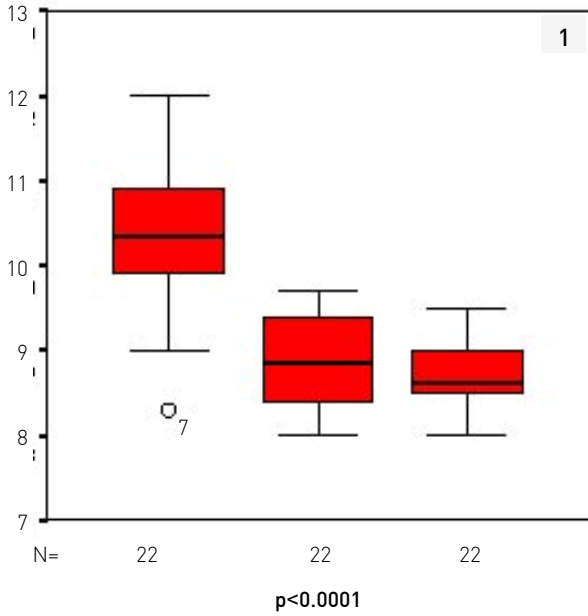
ve 3 hastada yapılan İİAB sonuçlarının değerlendirilmesi sonucunda, eş zamanlı tiroidektomi ameliyatının gerekmediğine karar verildi. Hastaların ortalama yaşları 58 iken (25-81), çoğunluğu kadınlar oluşturmaktaydı (%74 / %26). İki hastada, birinde tiroid hastalığı, diğerinde ise PHPT tanısı ile daha önce yapılmış bilateral boyun eksplorasyonu hikayesi mevcuttu. Ameliyat öncesi ortalama kalsiyum düzeyleri 10,3 mg/dl iken, PTH düzeyleri ortalama 324 pg/dl idi. Onbir hastada ameliyat lokal anestezi ile gerçekleştirildi.

20 hastada genel anestezi tercih edildi. Ameliyatlarda, anestezi indüksiyonundan, cilt insizyonunun kapanmasına kadar geçen toplam süre ortalama 56 dk idi (Tablo 1).

Ameliyat sırasında, 9 paratiroid bezi sağ alt, 4'ü sağ üst, 12'si sol alt ve 6'sı da sol üst polden çıkarıldı. Tüm paratiroid bezleri, ameliyat öncesi MIBI sintigrafisi ile öngörülen lokalizasyonlardan çıkarıldı ve MIBI için paratiroid bezine özel doğruluk oranı %100 olarak saptandı. Ameliyat öncesi US bulgularını değerlendirdiğimizde

Tablo 1: Hastaların klinik ve laboratuvar özellikleri.

N:31	
Yaş	58 \pm 14,3
Cinsiyet K/E	23/8
Semptom (+)	22
halsizlik	9
nefrolitiazis	5
kemik ağrısı	6
osteoproz	2
Kalsiyum	10,3 \pm 0,9 mg/dl (8,5-12 mg/dl)
PTH	324 \pm 238 pg/dl (109-799)
Fosfor	4,2 \pm 3mg/dl
Anestezi Lokal/Genel	11/20
Önceki boyun ameliyat hikayesi	2 (%6,4)
Ameliyat Süresi (dk)	56,2 \pm 36,8 dk



Şekil 1: Hastaların ameliyat öncesi, 48. saat ve 3. ay serum kalsiyum düzeyleri.
Şekil 2: Hastaların ameliyat öncesi, 48. saat ve 3. ay serum PTH düzeyleri.

ise, 6 hastada US bulguları ile ameliyat bulguları patolojik paratiroid bezinin lokalizasyonu açısından uyumlu değildi. US'nin paratiroid bezine özel doğruluk oranı %81 idi ancak bu 6 hastanın hepsinde de eşlik eden tiroid hastalığı mevcuttu.

Ameliyat sırasında tüm hastalara frozen patolojik inceleme yapıldı ve hepsinin sonucu paratiroid bezi ile uyumlu olarak bildirildi. Kesin patoloji sonucunda ise, tüm spesmenler hipersellüler paratiroid bezi olarak rapor edildi. Çıkarılan paratiroid bezlerinin ortalama büyüklükleri $1,47 \pm 1,1$ (0,5-5) cm olarak ölçüldü.

Hastalarımızın hiçbirinde, ameliyat sonrası kesi yeri infeksiyonu, hematoma vb. gibi komplikasyon gelişmezken, tüm hastalar, ameliyat sonrası erken dönemde ya hipo- ya da normokalsemik bulundu, 48. saat ortalama kalsiyum düzeyleri $8,83 \pm 0,55$ (7,8-9,7) mg/dl, PTH düzeyleri ise $37,27 \pm 18,67$ (5,1-85,3) idi, bu düzeyler ameliyat öncesi Ca ve PTH düzeyleri ile karşılaştırıldığında istatistiksel olarak anlamlı düşme olduğu gözlemlendi ($p<0.0001$). Hastalarımızın hepsi, 3. ayda klinik kontrole çağrılmıştı ve bu kontrol sırasındaki ortalama se-

rum kalsiyum ve PTH düzeyleri sırası ile, $8,70 \pm 0,41$ (8-9,5) mg/dl ve $32,5 \pm 2,7$ (5-48) pg/dl idi (Şekil 1 ve 2). Bu değerler ameliyat öncesi değerlere göre istatistiksel anlamlı düşük iken ($p<0.0001$), ameliyat sonrası 48. saat değerleri arasında anlamlı bir farklılık yoktu ($p>0.05$). Hastalarımızın ortalama takip süreleri $17,1 \pm 9,9$ (4-42) ay idi ve bu takip süresinde hiç bir hastada klinik ya da laboratuvar nüks hiperparatiroidizm saptanmadı.

Tartışma

Son on yılda, paratiroid görüntülenmesindeki gelişmeler ve küçültülmüş elle taşınır gama problemlerinin üretilmesi, PHPT'de yeni cerrahi tekniklerin geliştirilmesine olanak sağlamıştır. Dual-phase technetium-99m sestamibi (MIBI) paratiroid sintigrafisi, paratiroid adenomlarının saptanma hassasiyetini %91'e, özgüllüğünü ise %98,8'e çıkartmıştır (12). Paratiroid görüntülenmesinde artan başarının, gama prob geliştirilmesi ile kombine edilmesi de minimal invaziv radiogüide paratiroidektomi tekniğinin geliştirilmesine olanak vermiştir (13). Zaman içinde bu tekniğin başarısı hem ilk, hem de nüks PHPT vakalarını

içeren geniş hasta serili çalışmalarda gösterilmiştir (14,15). Bu sonuçların doğrultusunda, MİP PHPT hastalarının tedavisinde standart bir tedavi seçeneği olmuştur.

Son on yılda sağlanan diğer bir gelişme ise, hızlı intra-operatif paratiroid hormon (iPTH) ölçümünün yapılabilmesi olmuştur (16). Bu test ile, ameliyat sırasında serum PTH düzeyi 15 dk içinde belirlenebilmektedir. Literatürde, PHPT'li hastalarda ameliyat öncesi paratiroid lokalizasyon çalışmaları yanında, ameliyat sırasında iPTH ölçümü kullanarak yapılan tek taraflı boyun eksplorasyonu sonrası yüksek başarı oranları bildiren çalışmalar yayınlanmıştır (17,18). MİP tekniğinde standart yöntem, ameliyat öncesi MIBI sintigrafisi ile paratiroid adenomunun lokalizasyonunun saptanmasıdır. Bunun sonucuna göre hastaya MİP planlandıktan sonra, ameliyat günü düşük doz teknesyum-99m sestamibi tekrarları ve patolojik paratiroid bezi tanımlanır. Ameliyat sırasında da, el kullanımlı gama prob yardımıyla tek taraflı yapılan servikal insizyondan adenom çıkarılır. Bir çok cerrah, insizyondan hemen önce ve adenom çıkarıldıktan sonra iPTH düzeyi ölçümü yapmak-

tadır. iPTH düzeyinde %50'den daha fazla bir düşüş var ise, cerrahi başarılı olarak kabul edilir, %50'den daha az düşüşün saptandığı durumda ise, bilateral boyun eksplorasyonu ile anormal paratiroid bezinin tanımlanmaya çalışılması önerilmektedir (9). iPTH kullanımı ile, MİP tekniğinde %95-100 oranında başarı bildirilmektedir (6,7,9,10,19). Bununla birlikte, literatürde bu testin gerekliliği de sorgulanmaktadır. Diğer çalışmalarda, iPTH kullanılmadan yapılan MİP ameliyatlarında %95-98 oranında başarı oranları bildirilmiştir (11,20-22). Çalışmamızın sonuçları, iPTH kullanmaksızın başarılı cerrahi oranının %100 olduğunu göstermekle beraber, hasta sayımızın az olması nedeniyle MİP cerrahisinde iPTH testine gerek olmadığı sonucunu desteklemek amaçlı daha fazla hasta sayılı çalışmalara gerek vardır.

MİP ameliyatı sırasında iPTH kullanımı, ameliyat maliyetinin artmasına ve test sonucunun beklenmesi sırasında ameliyat süresinin uzamasına neden olmaktadır. Ülkemizde hızlı iPTH ölçüm maliyeti, olgu başına ilave olarak yaklaşık 500 dolardır ve bu maliyet nedeniyle hastanemizde kullanılmamaktadır. Bu ameliyat tekniğinde, diğer giderler ise gama prob kullanımı, MIBI sintigrafi ve frozen incelemesidir. Hastanemizde MIBI sintigrafi 65 dolar, gama prob kullanımı 132 dolar, frozen inceleme ise yaklaşık 230 dolardır, yani tek başına iPTH maliyeti, kullanılan bu 3 yöntemin maliyetini bile aşmaktadır. Bu maliyet analizi, MİP cerrahisinde en düşük maliyetin, iPTH testinin kullanılmadığı teknikte olduğunu bildiren çalışma sonuçlarını desteklemektedir (23).

Paratiroid cerrahisinde, başarısız cerrahinin en önemli sebebi multi glandüler tiroid hastalığıdır ve yaklaşık %5 oranında görülür (19,24). Ameliyat öncesi dönemde MIBI ile lokalize edilemeyen 2. bir adenom olasılığı ve ameliyat sırasında frozen patolojide yapılabilecek yanlışlıklar iPTH testinin gerekli olduğunu düşündürülebilir,

fakat bunlar literatürde oldukça nadir bildirilen başarısızlık nedenleridir (22). Bununla birlikte, literatürde yer alan iki çalışmada iPTH testi ile MİP cerrahisinde başarısızlığın tamamen engellenemediği de gösterilmiştir (25, 26). Bizim çalışmamızda ise, %26'sında multiglandüler tiroid hastalığının eşlik ettiği hastalarımızın hiç birinde, ortalama 17 aylık takip süresinde nükleon görülmemesi literatürün bu sonuçlarını desteklemektedir.

PHPT'li hastalarda, MIBI sintigrafisinin paratiroid bezlerin görüntülenmesinde ve ameliyat öncesi lokalizasyon çalışmalarında çok önemli rolü vardır. US ise, çoğu zaman ek yardımcı görüntüleme yöntemi olarak kullanılmaktadır. US'nin diğer kullanım nedeni ise bilindiği gibi özellikle endemik bölgelerde PHPT'li hastaların %20-75'inde eşlik eden bir tiroid hastalığı olmasıdır (27-29). US, bu hastalarda eşlik eden tiroid hastalıklarını tespit etmeye ve mevcut tiroid nodüllerinin malignite açısından değerlendirilmesine imkan vermektedir. Nitekim 2 hastamızda, ameliyat öncesi yapılan US'de tiroide multipl nodüller saptandı ve malignite açısından şüpheli bulgular içeren dominant nodüllerden yapılan İİAB sonuçları folliküler neoplazi olarak rapor edilmesi üzerine, bu hastalara bilateral boyun eksplorasyonu yapılarak çalışma dışında bırakıldılar. Çalışma grubumuzu oluşturan hastaların da 8'inde US ile tespit edilen tiroid hastalığı vardı ancak fizik muayene, US ve 3 hastada da İİAB bulguları sonuçları ile hiç birinde tiroidektomi endikasyonu konulmadı ve hastalar nodüler guatr tanısı ile takip programına alındılar. PHPT'li hastalarda, eşlik eden tiroid nodüllerinin bir önemi de, MİP öncesi uygulanan lokalizasyon çalışmalarının doğruluk oranlarında azalmaya neden olmasıdır (30,31). Bir çalışmada, eşlik eden tiroid hastalığı olanlarda, paratiroid adenomunun lokalize edilmesi için doğruluk oranı US için %53, MIBI sintigrafi için ise %73 olarak bildirilmiştir

(27). Erbil ve ark.(32)'nin yaptığı çalışmada ise, tiroid patolojisi olan hastaların %80'inde US ile adenom doğru lokalize edilirken, MIBI sintigrafi ile bu oran %75 olarak bulunmuştur. Bizim çalışmamızda, bu oranlar US için %81 iken MIBI ile %100'lük bir başarı oranı sağlanmıştır. Tc-99m MIBI ile dual faz paratiroid sintigrafisinde temel prensip, erken görüntülerde tiroid, normal paratiroid dokusu ve patolojik paratiroid dokusunda aktivite tutulumu izlenirken, geç görüntülerde tiroid ve normal paratiroid dokusunda aktivite birikiminin kaybolması, buna karşın patolojik paratiroid dokusunda aktivite retansiyonunun devam etmesidir. Bununla birlikte, görüntüleme yöntemlerinin başarısı mevcut paratiroid adenomunun büyüklüğüne, yerleşim yerine, fonksiyon düzeyine, varsa eşlik eden tiroid hastalığında nodüllerin sayı ve büyüklüğüne bağlı olarak değişmektedir (27,30,31). Çalışmamızın takip süresi kısa ve hasta sayısı az olmakla beraber, MIBI sintigrafi ameliyat öncesi lokalizasyon çalışmalarında tek başına yeterli görünmektedir. US'nin ise eşlik eden tiroid hastalıklarının tanısının konulmasında ve ameliyat tekniğinin belirlenmesinde önemli rolü vardır, ayrıca %81 doğruluk oranı ile ameliyat öncesi yardımcı bir görüntüleme yöntemi olarak da kullanılabilir.

Primer hiperparatiroidili hastalarda MİP, düşük morbiditeye sahip, etkili bir tedavi seçeneğidir. Bu teknikte ameliyat öncesi US ve MIBI sintigrafiyi içeren lokalizasyon çalışmalarına ilave olarak ameliyat sırasında gama prob ve frozen patoloji kullanımı ile başarı oranımız %100'dür, iPTH kullanımı ise ameliyat masraflarını belirgin artırmakta ve ek bir avantaj sağlamamaktadır.

Gerek ameliyat öncesi lokalizasyon çalışmalarında, gerekse MİP cerrahisinde başarıyı etkileyen en önemli faktör, nükleer tıp doktorları ve endokrin cerrahları içeren deneyimli ve uyumlu bir ekibin beraber çalışmasıdır.

KAYNAKLAR

1. Silverberg SJ, Shane E, Jacobs TP et al. A 10-year prospective study of primary hyperparathyroidism with or without parathyroid surgery. *N Engl J Med* 1999;341:1249-1255.
2. Burney RE, Jones KR, Coon JW et al. Assessment of patient outcomes after operation for primary hyperparathyroidism. *Surgery* 1996;120:1013-1018.
3. Sheldon DG, Lee FT, Neil NJ, et al. Surgical treatment of Hyperparathyroidism improves health-related quality of life. *Arch Surg* 2002;137:1022-1026.
4. Roman SA, Sosa JA, Mayes L et al. Parathyroidectomy improves neurocognitive deficits in patients with primary hyperparathyroidism. *Surgery* 2005;138:1121-1128.
5. Coker LH, Rorie K, Cantley L et al. Primary hyperparathyroidism, cognition, and health-related quality of life. *Ann Surg* 2005;242:642-650.
6. Sackett WR, Barraclough B, Reeve TS et al. Worldwide trends in the surgical treatment of primary hyperparathyroidism in the era of minimally invasive parathyroidectomy. *Arch Surg* 2002;137:1055-1059.
7. Udelsman R. Six hundred fifty-six consecutive explorations for primary hyperparathyroidism. *Ann Surg* 2002;235:665-670.
8. Bergenfelz A, Lindblom P, Tibblin S et al. Unilateral versus bilateral neck exploration for primary hyperparathyroidism: a prospective randomized controlled trial. *Ann Surg* 2002;236:543-551.
9. Vignali E, Picone A, Materazzi G et al. A quick intraoperative parathyroid hormone assay in the surgical management of patients with primary hyperparathyroidism: a study of 206 consecutive cases. *Eur J Endocrinol* 2002;146:783-788.
10. Proctor MD, Sofferan RA. Intraoperative parathyroid hormone testing: what have we learned? *Laryngoscope* 2003;113:706-714.
11. Burkey SH, Van Heerden JA, Farley DR et al. Will directed parathyroidectomy utilizing the gamma probe or intraoperative parathyroid hormone assay replace bilateral cervical exploration as the preferred operation for primary hyperparathyroidism? *World J Surg* 2002;26:914-920.
12. Denham DW, Norman J. Cost-effectiveness of preoperative sestamibi scan for primary hyperparathyroidism is dependent solely upon the surgeon's choice of operative procedure. *J Am Coll Surg* 1998;186:293-305.
13. Norman J, Chheda H. Minimally invasive parathyroidectomy facilitated by intraoperative nuclear Surgery 1997;122:998-1003.
14. Murphy C, Norman J. The 20% rule: a simple, instantaneous radioactivity measurement defines cure and allows elimination of frozen sections and hormone assays during parathyroidectomy. *Surgery* 1999;126:1023-1028.
15. Norman J, Denham D. Minimally invasive radioguided parathyroidectomy in the reoperative neck. *Surgery* 1998;124:1088-1092.
16. Irvin GL 3rd, Dembrow VD, Prudhomme DL. Operative monitoring of parathyroid gland hy-

Summary:

Minimally invasive parathyroidectomy results for primary hyperparathyroidism without using intraoperative parathyroid hormone assays

Purpose: The need for intraoperative parathyroid hormone (iPTH) assays in minimally invasive parathyroidectomy (MIP) remains controversial, because of the high cost.

In this study, we have planned to evaluate the results of MIP without using the use of iPTH assays, in patients with primary hyperparathyroidism (PHPT).

Methods: Thirty-one patients with PHPT, who had pre-operative localization studies, including technetium -99m sestamibi scintigraphy (MIBI) and ultrasonography (US), and underwent radio-guided parathyroidectomy using intraoperative gamma probe and frozen pathology examination between May 2004 and July 2007 were retrospectively reviewed.

Results: The mean pre-operative calcium and PTH levels were 10,3±0,9mg/dl (8,5-12 mg/dl) and 324±238 pg/ml (109-799 pg/ml), respectively. All patients had normal calcium and PTH levels in the post-operative 48th hour and 3rd month. The final pathology was reported as hypercellular parathyroid gland in all patients. The patients had a mean follow-up period of 17,1±9,9 [4-42] months and none of the patients developed recurrent hyperparathyroidism.

Conclusion: Using a combination of pre-operative MIBI, intra-operative gamma probe localization and frozen pathology, our success rate was %100 in MIP. We conclude that, MIP can be performed safely and successfully without using iPTH assays.

Key Words: Primary hyperparathyroidism, minimally invasive parathyroidectomy, intraoperative parathyroid hormone assays

- perfunction. *Am J Surg* 1991;162:299-302.
17. Irvin GL 3rd, Prudhomme DL, Deriso GT et al. A new approach to parathyroidectomy. *Ann Surg* 1994;219:574-579.
18. Carty SE, Worsley J, Virji MA et al. Concise parathyroidectomy: the impact of preoperative SPECT 99mTc sestamibi scanning and intraoperative quick parathormone assay. *Surgery* 1997;122:1107-1114.
19. Irvin GL 3rd, Sfakianakis G, Yeung L et al. Ambulatory parathyroidectomy for primary hyperparathyroidism. *Arch Surg* 1996;131:1074-1078.
20. Shabtai M, Ben-Haim M, Muntz Y et al. 140 consecutive cases of minimally invasive, radio-guided parathyroidectomy: lessons learned and long-term results. *Surg Endosc* 2003;17:688-691.
21. Goldstein RE, Billheimer D, Martin WH et al. Sestamibi scanning and minimally invasive radioguided parathyroidectomy without intraoperative parathyroid hormone measurement. *Ann Surg* 2003;237:722-730.
22. Ollila DW, Caudle AS, Cance WG et al. Successful minimally invasive parathyroidectomy for primary hyperparathyroidism without using intraoperative parathyroid hormone assays. *Am J Surg* 2006;191:52-56.
23. Fahy BN, Bold RJ, Beckett L et al. Modern parathyroid surgery: a cost-benefit analysis of localizing strategies. *Arch Surg* 2002;137:917-922.
24. Levin KE, Clark OH. The reasons for failure in parathyroid operations. *Arch Surg* 1989;124:911-914.
25. Garner SC, Leight GS Jr. Initial experience with intraoperative PTH determinations in the surgical management of 130 consecutive cases of primary hyperparathyroidism. *Surgery* 1999 Dec;126:1132-1137.
26. Gordon LL, Snyder WH 3rd et al. The validity of quick intraoperative parathyroid hormone assay: an evaluation in seventy-two patients based on gross morphologic criteria. *Surgery* 1999;126:1030-1035.
27. Krausz Y, Lebensart PD, Klein M et al. Preoperative localization of parathyroid adenoma in patients with concomitant thyroid nodular disease. *World J Surg* 2000;24:1573-1578.
28. Sianesi M, Del Rio P, Arcuri MF et al. Hyperparathyroidism associated with thyroid pathology. *Am J Surg* 2003;185:58-60.
29. Beus KS, Stack BC Jr. Synchronous thyroid pathology in patients presenting with primary hyperparathyroidism. *Am J Otolaryngol* 2004;25:308-312.
30. Lumachi F, Marzola MC, Zucchetto P et al. Hyperfunctioning parathyroid tumours in patients with thyroid nodules. Sensitivity and positive predictive value of high-resolution ultrasonography and 99mTc-sestamibi scintigraphy. *Endocr Relat Cancer* 2003;10:419-423.
31. Mehta NY, Ruda JM, Kapadia S et al. Relationship of technetium Tc 99m sestamibi scans to histopathological features of hyperfunctioning parathyroid tissue. *Arch Otolaryngol Head Neck Surg* 2005;131:493-498.
32. Erbil Y, Barbaros U, Yanik BT. Impact of gland morphology and concomitant thyroid nodules on preoperative localization of parathyroid adenomas. *Laryngoscope* 2006;116:580-585.

KATKIDA BULUNANLAR:

Çalışmanın düşünülmesi ve planlanması:

Feza Y. Karakayalı, Gökhan Moray

Yazının elde edilmesi:

İbrahim Aliosmanoğlu, Murat Aras

Verilerin analizi ve yorumlanması:

Feza Y. Karakayalı, Arzu Gençoğlu

Yazının kaleme alınması:

Feza Y. Karakayalı

İstatistiksel değerlendirme:

Yahya Ekici