

Laparoskopik Abdominoperineal Rezeksiyon Olgularımızın Erken Dönem Sonuçları (11 Olgu)

LAPAROSCOPIC ABDOMINOPERINEAL RESECTION:
EARLY RESULTS (IN ELEVEN PATIENTS)

Dr. Erdal Birol BOSTANCI, Dr. Yusuf Bayram ÖZOĞUL, Dr. Sinan YOL, Dr. Murat ULAŞ,
Dr. Soner AKBABA, Dr. Musa AKOĞLU

Gastroenteroloji Cerrahisi Kliniği, Türkiye Yüksek İhtisas Hastanesi / Ankara

ÖZET

Amaç: Laparoskopik abdominoperineal rezeksiyon yapılan olgularımızın erken dönem sonuçlarını derlemek ve deneyimlerimizi tartışmaya açmaktır.

Durum Değerlendirmesi: Laparoskopik kolesistektomilerden sonra ağrının daha az, mobilizasyonun daha erken, hastanede yatış süresinin ve işe dönüş süresinin daha kısa olması, bu tekniğin diğer karın girişimlerinde kullanılmasına temel oluşturmuş ve laparoskopik cerrahi kolorektal kanserlerde de uygulanmaya başlanmıştır.

Yöntem: Türkiye Yüksek İhtisas Hastanesi Gastroenteroloji Cerrahisi Kliniğine Ağustos 2000 ile Temmuz 2003 tarihleri arasında rektum kanseri tanısıyla yatırılan ve laparoskopik abdominoperineal rezeksiyon yapılan 11 olgunun kayıtları değerlendirilmiştir.

Çıkarımlar: Laparoskopik abdominoperineal rezeksiyon yapılan olguların hiçbirinde ameliyat sırasında komplikasyon olmamış ve açık cerrahiye dönülmemiştir. Beş olguda morbidite görülmüştür (üç olguda kısmi barsak tıkanıklığı, bir olguda perinede kısmi ayrışma, bir olguda ince barsak fistülü). Olgularımızın ikisi TNM sınıflamasına göre evre I, üçü evre II ve altısı evre III' tür. Ortanca izlem süremiz 15 ay olup, olguların hiçbirinde port yeri nüksü ve lokal nüks görülmemiş, bir olguda uzak metastaz saptanmıştır.

Sonuç: Laparoskopik abdominoperineal rezeksiyon karmaşık bir işlem olup, laparoskopide ve açık kolorektal ameliyatlarda deneyimli merkezlerde yapılabilir. Karın kesisi olmaması, mobilizasyon kolaylığı ve kesi fitiği açısından bir avantajdır. Bununla birlikte ameliyat süreleri uzun olup, ekip uyumunu gerektirir.

Anahtar Kelimeler: Laparoskopi, abdominoperineal rezeksiyon, rektum kanseri

SUMMARY

The aim of this study was to assess the perioperative findings and to discuss the early results of laparoscopically done abdominoperineal resection. Prospective registry data of 11 patients with rectal carcinoma treated by laparoscopy between August 2000 and July 2003 were analyzed. Intraoperative complication was not observed and the conversion rate was zero. Postoperative complications occurred in five patients (partial intestinal obstruction in three patients, partial perineal wound dehiscence in one, and intestinal fistula in one). According to the TNM classification system, two patients had stage I, three patients had stage II, and six patients had stage III rectal cancer. The median follow was 15 months, and there were no port site or local recurrences. Distant metastasis was observed in one patient. Laparoscopic abdominoperineal resection is a complex but technically feasible procedure. At certain centers experienced in open colorectal operations and laparoscopic interventions. However, the operation time is longer during laparoscopic procedure, and well-organized operating team is mandatory.

Keywords: Laparoscopy, abdominoperineal resection, rectum carcinoma

Son on yılda, kolesistektomi ile başlayan laparoskopik cerrahi uygulamaları gastroözofajiyal, hepatobiliyer ve kolorektal cerrahi gibi diğer karın girişimlerinde de yaygınlaşmıştır. Laparoskopik kolesistektomilerden sonra ağrının daha az, mobilizasyonun daha erken, hastanede yatış ve işe dönüş süresinin daha kısa olması, bu tekniğin diğer karın girişimlerinde kullanılmasına temel oluşturmuş ve laparoskopik cerrahi kolorektal kanserlerde de uygulanmaya başlanmıştır^[1,2].

Bu çalışmamızın amacı laparoskopik abdominoperineal rezeksiyon (LAPR) yapılan olgularımızın perioperatif sonuçlarını derlemek ve deneyimlerimizi tartışmaya açmaktır.

GEREÇ VE YÖNTEM

Türkiye Yüksek İhtisas Hastanesi Gastroenteroloji Cerrahisi Kliniğine Ağustos 2000 ile Temmuz 2003 tarihleri arasında rektum kanseri tanısıyla başvuran 159 hastanın 22'sine kolostomi, 3'üne transanal eksizyon, 86'sına aşağı anterior rezeksiyon, 37'sine açık abdominoperineal rezeksiyon (APR), 11'ine LAPR yapıldı. LAPR yapılan 11 olgu değerlendirildi.

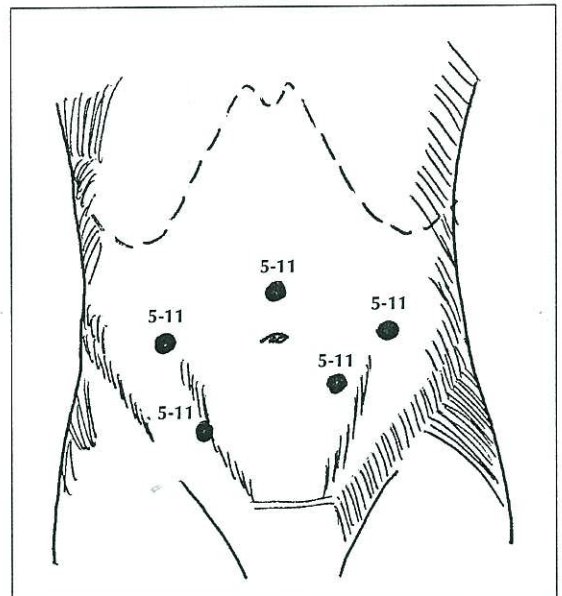
Laparoskopik cerrahi uygulanan olgular, bu işlemi uygulayan ekibin hastaları arasından, ameliyat öncesi değerlendirmede APR kararı verilen, uzak metastaz ile lokal yayılım saptanmayan ve laparoskopik girişimi kabul eden hastalardan oluşmuştur.

Olguların yaş, cins, tümörün anal çıkımdan uzaklığı, ameliyat süresi, kan kaybı, ameliyat süresince gelişen komplikasyonlar, açık cerrahiye dönüşüp dönülmediği, oral gıda başlangıç zamanı, ameliyat sonrası morbidite, mortalite, çıkarılan spesimenin boyu, tümör çapı, çıkarılan lenf düğümü sayısı, tümörün TNM evresi ve hastanede kalış sürelerinin kaydedildiği bilgi formları değerlendirildi.

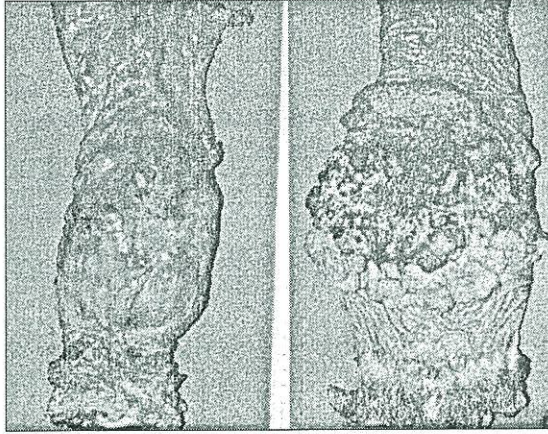
Ameliyat öncesi hazırlık: Hastalar yapılacak ameliyat ve uygulanacak teknik hakkında bilgilendirildi ve onamları alındı. Olguların hepsine bağırsak temizliği, antibiyotik profilaksisi ve venöz tromboz profilaksisi uygulandı. Kolostomi yeri işaretlendi. Nazogastrik sonda ve idrar sondası yerleştirildi.

Cerrahi teknik: Olgulara modifiye Lloyd Davis pozisyonu verildi. Her iki kol addüksiyona getirildi. Ameliyat masası maksimum Trendelenburg pozisyonuna alındı. 5-11 mm çapında beş adet trokar

ve trokar kilitleyicisi kullanıldı. İlk trokar göbeğin 2 cm üstüne yerleştirildi. İki trokar sağ midklaviküler hatta göbek hizasına ve anterior superior iliyak çıkıntı hizasına rektus adalesinin dış kenarında olacak şekilde yerleştirildi. Diğer iki trokardan birisi sol midklaviküler hatta göbek trokarı hizasına, diğeri kolostomi yeri olarak işaretlenen alana yerleştirildi (Şekil 1). On iki mmHg'lık pnömoperiton-yum basıncında çalışıldı. Sıfır ve 30 derecelik optikler ile endohook, endomakas, klips, ultrasonik disektör ve Ligasure kullanıldı. Tüm ameliyatlarda kolorektal ve ileri laparoskopide deneyimli aynı ekip tarafından gerçekleştirildi. Trokarlar yerleştirildikten sonra laparoskopik eksplorasyon yapıldı ve pelvisteki ince barsaklar atravmatik barsak tutucuları (Babcock) ile sağ üst kadrana uzaklaştırıldı. Sigmoid kolon atravmatik barsak tutucular ile hastanın soluna ve öne doğru traksiyona alındı. Sigmoid kolonun mezosunun tabanına yakın periton endohook veya endomakas ile açıldı. Sakrum promontoryumu önünden presakral damarsız plana girildi. Inferior mezenterik arter aortadan çıktığı yerden geniş klips ile iki kez klipslendi ve kesildi. Bu işlemler esnasında aort önünden gelmekte olan, promontoryum altında ikiye ayrılarak pelvik yan duvarlara ilerleyen otonomik sinir pleksusu görüldü. Sigmoid kolon ile karın duvarının arasındaki peritoneal yapışıklıklar (Toldt fasyası) açıldı. Sol üreter ortaya konuldu. Tüm olgularda rektum



Şekil 1: Laparoskopik abdominoperineal rezeksiyonda port giriş yerleri



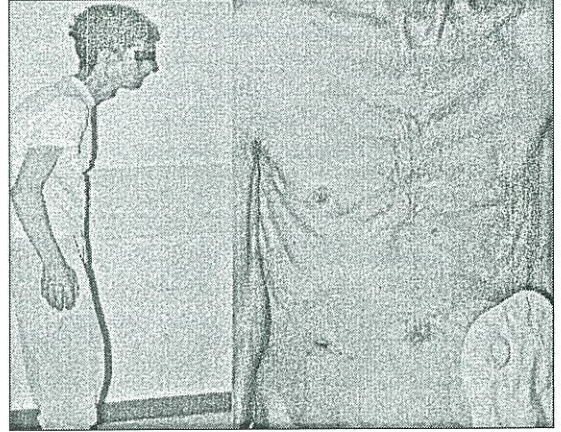
Resim 1. Laparoskopik abdominoperineal rezeksiyon spesimeni

mezosu levator kasına kadar Heald'ın tanımladığı 'kutsal planda' (holy plane) çalışılarak diseke edildi^[3]. Pelvik diseksiyon süresince otonomik sinir pleksusunun korunmasına özen gösterildi. Sigmoid kolon mezosu intrakorporeal olarak Ligasure veya ultrasonik disektör ile ayrıldı. Kolostomi düşünülen yerden sigmoid kolon dışarıya alınarak kesildi. Distal uç karın içine gönderildi. Pnömoreperitonyum sonlandırıldı. Spesimen Trendelenburg pozisyonu değiştirilmeden perineden klasik yöntemle çalışılarak dışarıya alındı (Resim 1). Dren yerleştirilerek perine kapatıldı. Tekrar pnömoperitonyum oluşturularak kanama ve kolostomi yönü kontrol edildi. Pelvik periton ve sigmoid kolon mezosu ile paryetal periton arası kapatılmadı. On bir mm'lik trokar giriş fasyaları monofilamen emilmeyen dikiş (0 numara propilen) ile kapatıldı. Trokar giriş yerinde cilt intradermal dikildi.

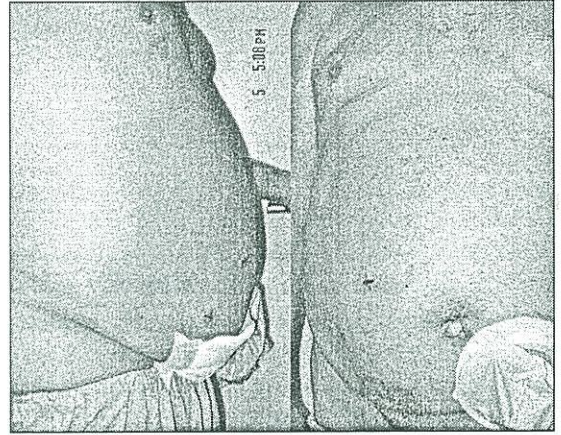
Ameliyat sonrası izlem: Nazogastrik sonda ameliyat bitiminde çıkarıldı. Oral gıdaya kolostomiden gaz veya gayta gelince başlandı. İdrar sondası 5. gün, perine dreni günlük drenaj 30 cc'nin altına inince çekildi. Hastalar üç aylık aralıklarla izlendi.

BULGULAR

Çalışmamızdaki 11 hastanın 10'u erkek, 1'i kadındı. Yaş ortancası 63 (42-75) idi. Erkek olgulardan birinin iskelet sisteminde deformasyon mevcuttu (Resim 2), bir diğeri ise morbid obezdi (BMI=38) (Resim 3). LAPR yapılan olgularda anal çıkım uzaklığı, tümör çapı, ameliyat süresi, kanama miktarı, oral gıda başlangıç zamanı ve yatış sü-



Resim 2. İskelet sisteminde deformasyonu olan laparoskopik abdominoperineal rezeksiyon olgusu



Resim 3. Morbid obez laparoskopik abdominoperineal rezeksiyon olgusu

releri Tablo 1'de görülmektedir.

Hiçbir olguda ameliyat süresince komplikasyon olmadı ve açık cerrahiye dönülmedi. Beş olguda morbidite görüldü (üç olguda kısmi barsak tıkanıklığı, bir olguda perinede kısmi ayrışma, bir olguda ince barsak fistülü). Kısmi barsak tıkanıklığı gelişen olgulardan ikisi iskelet sisteminde deformasyon ve morbid obez olan olgular idi. Üç olguda tıbbi tedavi ile düzeldi. Perinede kısmi ayrışma olan olguya lokal anestezi ile yara revizyonu yapıldı. İnce barsak fistülü tanısı ameliyat sonrası 7. günde pelvis dreninden gelen içeriğin gastrointestinal kaynaklı olduğunun düşünülmesi neticesinde hastaya içirilen metilen mavisinin drene gelmesiyle konuldu. Bu olgu ameliyat sonrası 7. gün yeniden ameliyat edildi. İleoçekal valvden 50 cm yukarıda ince barsakta 5 mm'lik delik saptandı ve

Tablo 1. Laparoskopik abdominoperineal rezeksiyon yapılan olgularda anal çıkım uzaklığı, tümör çapı, ameliyat süresi, kanama miktarı, oral gıdaya başlama ve yatış süreleri

Hasta	Anal Çıkımdan Uzaklık (cm)	Tümör Çapı (mmxmm)	Ameliyat Süresi (dk)	Kanama Miktarı (ml)	Oral Gıdaya Başlama (gün)	Yatış Süresi (gün)
1	4	35x30	480	200	2	11
2	4	57x21	300	50	2	10
3	2	40x38	270	100	2	13
4*	1/4.5	10x10/40x38	300	350	7	14
5	2.5	50x20	300	200	2	22
6	4	100x50	270	400	1	7
7	3.5	80x60	300	150	5	11
8	4.5	50x40	300	1200	2	6
9	4	70x70	210	100	1	7
10	3.5	60x50	420	700	10	13
11	2	60x55	300	150	2	6

* Aynı olguda iki tümör

primer onarıldı.

Serimizde mortalite olmadı. Çıkarılan spesimenlerin boy ortancası 25.5 (22-40) cm, çıkarılan lenf düğümü sayısı ortancası 21 (7-42) idi. Olguların ikisi evre I, üçü evre II, altısı evre III olarak sınıflandırıldı. Serimizde ortanca izlem süresi 15 (1-32) aydır. İzlemede olguların hiçbirinde port yerlerinde ve pelviste nüks görülmedi. Bir olguda 3. ayda pelviste 4 cm'lik solid lezyon saptandı. Bu hasta yeniden ameliyat edildi. Ameliyatta karın ve pelviste yapışıklık görülmedi. Pelvisteki solid lezyonun mukoid içeriği yoğun kist olduğu saptandı. Histopatolojik inceleme sonucu tek katlı yassı epitel dökümlü peritoneal kistik lezyon olarak rapor edildi. Bir diğer olguda da 4. ayda akciğer metastazı saptandı. Bu hastada daha sonra kemik ve karaciğer metastazı ortaya çıktı.

TARTIŞMA

Cerrahi travmada akut faz cevabı olarak da adlandırılan metabolik, hormonal ve hemodinamik cevap tetiklenir. Bunun amacı homeostaziyi düzeltmektir. Ancak aşırı akut faz cevabının zararlı olduğu bilinmektedir. Bu cevap sonucunda protein katabolizması artar, hiperkatabolizma görülür. Karbonhidrat metabolizması (glikoneogenez stimüle olur ve kortizol, glukagon, katelokamin gibi regülatör hormonlar devreye girer) değişir, sıvı tu-

tulur, lipoliz artar. Plazma sitokin düzeyleri (IL-1), tümör nekroz faktör (TNF) ve interlökin-6 (IL-6) artar. Cerrahi travmaya olan bu cevap travmanın ciddiyetiyle orantılıdır^[4,5]. Laparoskopik girişimlerde cerrahi travma en aza indirilmekte, karnın ısı ve nem durumu korunmaktadır. Laparoskopik kolorektal cerrahide akut faz cevabı ile ağrının azaldığı, mobilizasyonun kolaylaştığı ve sonuçta hastanede yatış ve işe dönüş süresinin daha kısa olduğu bir çok çalışmada gösterilmiştir^[6,7].

Bu avantajlar göz önüne alınarak kliniğimizde kolorektal cerrahi ile ilgili laparoskopik uygulamalara kolostomi ile başlanılmıştır. Daha sonra APR ile devam edilmiş, günümüzde ise her tür laparoskopik kolorektal işlem uygulanabilir duruma gelmiştir. Laparoskopik kolostomi sonrası, LAPR'a geçmemizin nedeni diğer kolorektal işlemlere göre bazı avantajlara sahip olmasıdır. Bunlar; anastomoz gerektirmemesi ve perine kısmının klasik cerrahi yöntemle aynı olmasıdır.

Çalışmamızda elde ettiğimiz sonuçlarımızı, literatürde yayınlanan en büyük LAPR serisi olan Alman kolorektal cerrahi çalışma grubunun sonuçları^[8] ve LAPR ile açık APR sonuçlarını karşılaştıran Leung'un^[9] yaptığı çalışma ile karşılaştırdığımızda, bizim serimizde ameliyatta kan kaybının daha az, ameliyat süresinin daha uzun, çıkarılan lenf düğümü sayısının daha fazla olduğu görülmektedir (Tablo 2). Ameliyat süresini olgu sayısı,

Tablo 2. Leung ve Alman çalışma grubu ile TYİH Gastroenteroloji Cerrahisi LAPR Sonuçları

	Leung ve ark ⁽⁹⁾	Alman çalışma grubu ⁽⁸⁾	TYİH
Hasta sayısı	25	116	11
Erkek/Kadın	15/10	57/59	10/1
Yaş ortalaması	62.2 (13.3)	65.3 (26-89)	63 (42-75)
Anal çıkımdan uzaklık (cm)	4.0 (1.5)	0-2cm/38 (32.8) 2-4cm/41 (35.3) 4-6cm/34 (29.3)	3.75 (1-4.5)
Ameliyat süresi (dk)	215.6 (47.9)	226 (140-365)	300 (210-480)
Kan kaybı (ml)	500 (100-3000)	436 (270-800)	200 (50-1200)
Açık cerrahiye dönüş oranı	2 (%8)	4 (%3.4)	0
Oral gıda başlama zamanı (gün)	4 (2-15)	Belirtilmemiş	2(1-10)
Komplikasyon (olgu)	12 (%48)	40 (%34.4)	5 (%45)
Perine yara problemi	7 (%22)	28 (%24.1)	1 (%9)
Yeniden ameliyat	0	6 (%5)	1 (%9)
Hastaneye yatış süresi (gün)	16 (7-66)	21.6 (8-36)	11 (6-22)
Çıkarılan spesimen uzunluğu (cm)	Belirtilmemiş	25 cm(14-36.5)	25.5 cm (22-40)
Çıkarılan lenf düğümü	10 (2-31)	11.5 (0-64)	21 (7-42)
Sınır pozitifliği	1 (%4)	Belirtilmemiş	0
Patolojik evre	I II III IV	1 (%4) 13 (%52) 5 (%20) 6 (%24)	2 (%18) 3 (%27) 6 (%55) -
İzlem süresi	30.1 ay (6-52.3)	491 gün (70-1207)	15 ay (1-32)
Nüks lokal/uzak	1/2	7/6	0/1
Port yeri nüksü	0	0	0

ekibin uyumu ve onkolojik ilkelere uyulup, uyulmaması etkilemektedir^[10]. Bizim LAPR'larda ameliyat süremiz ortalama 300 dakika olup, kan kaybımız ortalama 200 cc'dir. Memorial Sloan-Kettering Cancer Center'da total mezorektal rezeksiyon uygulanan açık APR'da ortalama ameliyat süresi 278±78 dakika, ortalama kan kaybı 1084±987 ml'dir^[11]. Bu bulgular onkolojik ilkelere bağlı konvansiyonel ameliyatlardan süresinin laparoskopik girişimlere göre sanıldığı kadar kısa olmadığını bir göstergesidir.

Üç olgumuzda kısmi barsak tıkanıklığı gelişti. Bu beklenmeyen bir bulguydu ve hastaların perinesine hemovac tipi vakumlu drenaj uygulanmıştı. Kolonun distal kısmının mezosu karın yan duvarı-

na tespit edilmemiş ve pelvik periton kapatılmamıştı. Bu olgularda kısmi barsak tıkanıklığı gelişmesinin nedeni vakumlu drenajın negatif basınçla ince barsakları perineye doğru çekmesi olabilir. Kolonun terminal kısmının tespit edilmemesi veya pelvik peritonunun kapatılmamasının yapışıklık ile ilgili sorunlara yol açıp açmadığını ise bilmemekteyiz. Literatürde kolonun distal kısmının tespit edilmemesinin yapışıklıkla ilgili sorunları arttırdığı bildirilmiştir^[8]. Son olgularda perineye serbest drenajla çalışan drenler konuldu ve böyle bir komplikasyonla karşılaşılmadı.

Ameliyat sonrası 7. günde perine dreninden gastrointestinal içeriği gelmesi üzerine yeniden ameliyat edilen ve ileoçekal valvden 50 cm mesa-

fedeye ince barsak delinmesi saptanan olgumuzda bu geç delinmenin nedeni ince barsakların manipülasyonu esnasında kullanılan aletler olabileceği gibi koter yaralanması da olabilir. Bu nedenle ince barsak manipülasyonları esnasında dikkatli olunmalıdır.

Onkolojik yeterlilik açısından değerlendirdiğimizde ise 10 olguda (%90) çıkarılan lenf düğümü sayısı TNM evrelendirmesi yapılabilmesi için gerekli 12 lenf düğümünün üzerinde idi^[12]. Bir olguda ise çıkarılan lenf düğümü sayısı 7 olup, lenf düğümü metastazı saptandı. Böylece tüm hastalar evrelendirilebildi. Çıkarılan lenf düğümü sayıları kolorektal kanser merkezlerinde birbirinden farklıdır. Bu sayıların az veya çok olmasında cerrahi teknik kadar patoloji ünitesinin de rolü vardır. Bizim LAPR yapılan olgularımızda çıkarılan lenf düğümü ortancası 21 (7-42)'dir. Aynı dönemde açık APR olgularımızda ise çıkarılan lenf düğümü ortancası 17 (6-45) olup, aralarında istatistiksel fark yoktur. Olguların hiçbirinde cerrahi sınırlarda tümör pozitifliği görülmedi. İzlem süresi ortanca 15 ay olup, hiçbir olguda lokal nüks ve port yeri nüksü görülmedi. Bir olguda dördüncü ayda akciğer metastazı, daha sonra kemik ve karaciğer metastazı görüldü. Bu olguda lokal nüks görülmemesi nüksün teknikten ziyade tümörün biyolojisi ile ilgili olduğunu düşündürmüştür.

Laparoskopik kolorektal kanser rezeksiyonlarında temel tartışma yeterli mezorektal eksizyon yapılabileceğine dair şüphe, port yeri nüksü ve uzun dönem sonuçlarının bilinmemesi üzerine yoğunlaşmaktadır. Poulin ve ark^[13] rektum kanseri olan 80 olguya laparoskopik mezorektal rezeksiyon yaptılar. Beş yıllık sağkalım oranını evre I, II ve III olgular için %72.1, lokal nüks oranını %4.3 buldular. Trokar yeri nüksü saptamadılar. Bu sonuçların açık mezorektal eksizyon sonuçlarından farklı olmadığını bildirdiler. Patankar ve ark.^[14] da kolorektal kanserler için laparoskopik ve açık rezeksiyon yapılan olguların on yıllık sonuçlarında laparoskopiyeye ait bir olumsuzluk bildirmedi.

LAPR deneyimlerimize göre pelvis diseksiyonunda 30 derecelik optiğin görüntü kolaylığı sağladığını, laparoskopide elde edilen büyütme ile anatominin daha iyi tanıdığını, 12 mmHg'lık pnömoperitonyum basıncının pelvis diseksiyonunu kolaylaştırdığını gözlemledik. Ameliyatta trokar kilitleyicisinin kullanılması trokarın manipülasyonları sırasında çıkmasını engellemekte böylece gaz kaçakları azalmaktadır. Perine safhasında ise

Trendelenburg pozisyonuna devam edilmesi perineye ince barsakların gelmesini engellemekte, yeniden oluşturulan pnömoperitonyum esnasında pelviste görüşü sağlamak için ince barsakların uzaklaştırılmasıyla zaman harcanmamaktadır.

Sonuç olarak LAPR karmaşık bir işlem olup, laparoskopi ve açık kolorektal ameliyatlarda deneyimli merkezlerde yapılabilir. Karın kesisi olmaması, mobilizasyon kolaylığı ve kesi fıtığı açısından bir avantajdır. Bununla birlikte ameliyat süreleri uzun olup, ekip uyumunu gerektirmektedir.

KAYNAKLAR

1. Milsom JW, Bohm B, Hammerhofer KA, Fazio V, Steiger E, Elson P. A prospective, randomized trial comparing laparoscopic versus conventional techniques in colorectal cancer surgery: a preliminary report. *J Am Coll Surg* 1998; 187:46-54
2. Hong D, Tabet J, Anvari M. Laparoscopic vs. open resection for colorectal adenocarcinoma. *Dis Colon Rectum* 2001; 44: 10-19
3. Heald RJ The 'Holy Plane' of rectal surgery. *J R Soc Med* 1988; 81: 503-508
4. Baigrie RJ, Lamont PM, Kwiatkowski D, Dallman MJ, Morris PJ. Systemic cytokine response after major surgery. *Br J Surg* 1992; 79:757-60
5. Cruickshank AM, Fraser WD, Burns HJ, Van Damme J, Shenkin A. Response of serum interleukin-6 in patients undergoing elective surgery of varying severity. *Clin Sci* 1990; 79:161-5
6. Delgado S, Lacy AM, Filella X, Castells A, Garcia-Valdecasas JC, Pigue JM, Momblan D, Visa J. Acute phase response in laparoscopic and open colectomy in colon cancer: randomized study. *Dis Colon Rectum* 2001; 44: 638-46
7. Braga M, Vignali A, Gianotti L, Zuliani W, Radaelli G, Gruarin P, Dellabona P, Di Carlo V. Laparoscopic versus open colorectal surgery: A randomized trial on short-term outcome. *Ann Surg* 2002; 236: 759-66
8. Kockerling F, Scheidbach H, Schneider C, Barlechner E, Kohler L, Bruch HP, Konradt J, Wittekind C, Hohenberger W. Laparoscopic abdominoperineal resection: early postoperative results of a prospective study involving 116 patients. *The Laparoscopic Colorectal Surgery Study Group. Dis Colon Rectum* 2000; 43: 1503-11
9. Leung KL, Kwok SP, Lau WY, Meng WC, Chung CC, Lai PB, Kwong KH. Laparoscopic-assisted abdominoperineal resection for low rectal adenocarcinoma. *Surg Endosc.* 2000; 14: 67-70
10. Schlachta CM, Mamazza J, Seshadri PA, Cadeddu M, Gregoire R, Poulin EC. Defining a learning curve for laparoscopic colorectal resections. *Dis Colon Rectum.* 2001; 44: 217-22
11. Nissan A, Guillem JG, Paty PB, Douglas Wong W, Minsky B, Saltz L, Cohen AM. Abdominoperineal resection for rectal cancer at a specialty center. *Dis Colon Rectum* 2001; 44: 27-35
12. American Joint Committee on Cancer. *AJCC Cancer*

Staging Manual. Philadelphia, PA: Lippincott-Raven Publishers, 6th ed, 2002.

13. Poulin EC, Schlachta CM, Gregoire R, Seshadri P, Cadeddu MO, Mamazza J. Local recurrence and survival after laparoscopic mesorectal resection for rectal adenocarcinoma. Surg Endosc. 2002; 16: 989-95
14. Patankar SK, Larach SW, Ferrara A, Williamson PR, Gallagher JT, Dejesus S, Narayanan S. Prospective comparison of laparoscopic vs. open resections for colorectal adenocarcinoma over a ten-year period. Dis Colon Rectum 2003; 46:601-11

KATKIDA BULUNANLAR

Çalışmanın düşünülmesi ve planlanması:

Dr. Erdal Birol BOSTANCI,
Dr. Yusuf Bayram ÖZOĞUL, Dr. Sinan YOL,
Dr. Musa AKOĞLU

Verilerin elde edilmesi:

Dr. Erdal Birol BOSTANCI, Dr. Murat ULAŞ,
Dr. Soner AKBABA

Verilerin analizi ve yorumlanması:

Dr. Erdal Birol BOSTANCI,
Dr. Yusuf Bayram ÖZOĞUL, Dr. Sinan YOL,
Dr. Murat ULAŞ, Dr. Soner AKBABA,
Dr. Musa AKOĞLU

Yazının kaleme alınması:

Dr. Erdal Birol BOSTANCI,
Dr. Yusuf Bayram ÖZOĞUL, Dr. Sinan YOL

YAZIŞMA ADRESİ

Dr. Erdal Birol BOSTANCI
Ayvalı 6. Cadde 54. Sokak Köşk Apt
6/18 Keçiören/Ankara
E mail: ebb@e-kolay.net
Tel: 0-505 500 54