

## Kolorektal kanser kaynaklı peritoneal karsinomatozis olgusunda sitoredüksiyon ve hipertermik intraperitoneal kemoterapi uygulaması ve literatürün gözden geçirilmesi

A case report of peritoneal carcinomatosis of colorectal cancer treated with cytoreduction and hyperthermic intraperitoneal chemotherapy, and an overview of related medical literature

Cem Terzi\*, Uğur Yılmaz\*\*, Can Yakut\*, Mücahit Özbilgin\*, Funda Obuz\*\*\*, Sülen Sarioğlu\*\*\*\*, Mehmet Füzün\*

Kolorektal kanserli hastaların tanı anında yaklaşık %10'unda peritoneal karsinomatozis (PK) vardır (1). Kolorektal kanserler, karaciğerden sonra en sık peritona metastaz yaparlar. Nüks kolorektal kanser olguları incelendiğinde karaciğer ya da akciğer gibi organlara uzak metastaz yapmadan yalnızca peritona metastaz yapmış olguların %40 civarında olduğu görülür (2). Bu hastalar geleneksel olarak, TNM sınıflamasında, M1 yani evre 4 hastalık olarak gruplandırılır ve yakın zamana dek palyatif cerrahi ve sistemik kemoterapi (KT) ile tedavi edilirdi. Bu yaklaşımın beklenen sonucu olarak, median sağ kalım oldukça kısa; 4–12 ay idi (3). 80'lerde Sugarbaker ve ark.(4), PK'un yaygın hastalık gibi ele alınmasının yanlış olduğunu, PK'e abdomenle sınırlı bir lokorejyonel tümör yayılımı olarak yaklaşılması gerektiğini öne sürdüler. Sonraki yıllarda, kolorektal kanserli PK'lu hastalar için küratif tedavi yöntemi olarak, periton yüzeylerindeki tümörlerin tamamen çıkarılmasını içeren sitoredüksiyon tekniğini ve buna ek olarak intraperitoneal kemoterapi uygulamasını tanımladılar (5–7). İntraperitoneal kemoterapi, başlangıçta ameliyat sırasında ve ameliyat sonrası erken dönemde karına konmuş drenler aracılığı ile uygulandı. Günümüzde ise ciddi avantajları nedeniyle hipertermik intraperitoneal kemoterapi (HIPEK) tercih edilmektedir. Sitoredüktif cerrahi yaklaşımının hedefi geride makroskopik tümör bırakmayacak şekilde tam sitoredüksiyon sağlanmasıdır. Ancak, tüm periton kadrantları peritonektomi işlemi ile çıkarıldıklarında ve tutulan organlar rezeke edildiklerinde dahi PK'lu hastalarda geride tümör hücreleri kalmaktadır. İntraperitoneal KT bu noktada cerrahi tedaviyi tamamlamak üzere devreye girmektedir. İntraperitoneal KT'nin ikincil işlevi de sitoredüktif cerrahi sırasında tekniğin kaçınılmaz bir sonucu olarak periton boşluğuna dökülen malign hücrelerin yok edilmesidir. Taze yara yüzeylerinden karın içine dökülen tümör hücreleri intraperitoneal KT ile yok edilir (8). Bu tekniğin etkinliği konusunda sorunlar vardır. Normotermik durumlarda tümör dokusunun ilaç absorpsiyonu kısıtlıdır (9). Erken ameliyat sonrası intraperitoneal KT tekniğinde ameliyat sonunda karına yerleştirilen çok sayıda drenenden 5 gün boyunca karın içine kemoterapi uygulanır. Ancak bu teknikte de ameliyat sonrası yapışıklıklar nedeni ile ilaç dağılımının yetersiz olması sorunu vardır (10). Bu sorunları aşmak için intraperitoneal KT'nin hipertermik bir ortamda, ameliyat sonunda uygulanması ve ameliyat sonrası dönemde intraperitoneal KT'ye devam edilmemesi gündeme gelmiştir. 40-42 °C'da neoplastik hücreler ilacın hücre içi konsantrasyonu arttığı için kemoterapiye daha duyarlı hale gelirler

Makalenin Geliş Tarihi : 04.01.2008  
Makalenin Kabul Tarihi : 30.01.2008

\* Dokuz Eylül Üniversitesi Tıp Fakültesi Genel Cerrahi AD, İZMİR

\*\* Dokuz Eylül Üniversitesi Tıp Fakültesi İç Hastalıkları AD, Medikal Onkoloji Bilim Dalı, İZMİR

\*\*\* Dokuz Eylül Üniversitesi Tıp Fakültesi Radyoloji AD, İZMİR

\*\*\*\* Dokuz Eylül Üniversitesi Tıp Fakültesi Patoloji AD, İZMİR

Dr. Cem TERZİ

Dokuz Eylül Üniversitesi Tıp Fakültesi Genel Cerrahi AD / İZMİR  
e-posta: cem.terzi@deu.edu.tr

(11). HİPEK'de ilaçlar karına 40 – 41 °C'de ısıtarak verilir. Sitoredüksiyon biter bitmez uygulama yapıldığından ameliyat sonrası erken dönem intraperitoneal KT yaklaşımına göre daha avantajlıdır. HİPEK yönteminde erken yapışıklıklar nedeni ile kemoterapide yararlanılan ilacın tüm yüzeylere ulaşmaması gibi bir sorun yaşanmaz. İntraperitoneal KT'yi yüksek ısıda uygulamak sinerjistik etkiye yol açmakta,

yüksek ısı sitotoksitesinin yanı sıra ilaç etkinliği artmaktadır. İlaç doğrudan periton yüzeyindeki tümör hücreleri ile temas etmekte, sistemik etkileri minimal olmaktadır (12). Bu nedenle KT'ye bağlı yan etki ender görülmektedir.

Uzun yıllardır Dokuz Eylül Üniversitesi Tıp Fakültesi (DEÜTF) Genel Cerrahi Anabilim Dalı, Kolorektal Cerrahi Birimi'nde seçilmiş PK olgularına sito-

redüktif cerrahi ve intraperitoneal KT uygulamaktayız (13). Bizim intraperitoneal KT yöntemimiz, burada sunduğumuz olguya dek normotermik, ameliyat sonrası erken dönem (5 gün) şeklindeydi. Tıbbi literatürde HİPEK'in avantajlarının belirgin olarak ortaya çıkması ve yöntem için gerekli ekipmanın ülkemizde temin edilebilmesi dolayısıyla bu olguda intraperitoneal KT yöntemi HİPEK olarak tercih edildi.

Bu olgu sunumunda kolorektal kaynaklı bir PK'lu hasta için bildiğimiz kadarı ile ülkemizde ilk defa uygulanan HİPEK'i tanıtmak ve güncel literatürü irdelemek amaçlanmıştır.

### Olgu Sunumu

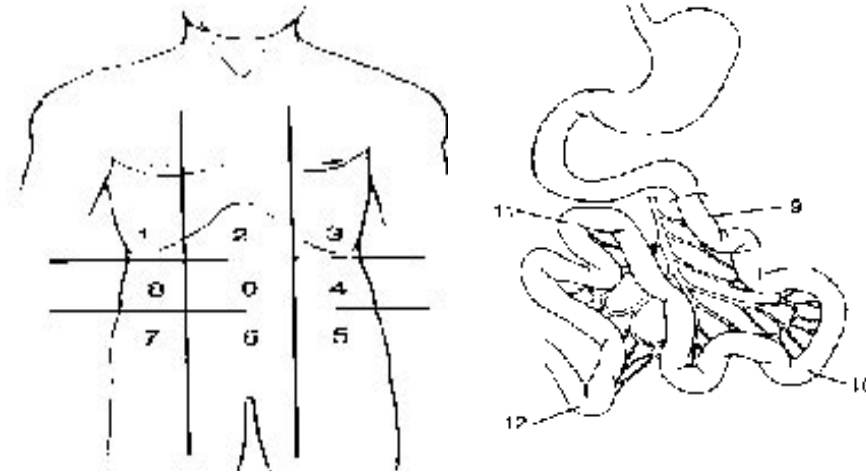
Son 2 aydır olan halsizlik ve çarpıntı yakınmaları ile Mart 2006'da hekime başvuran, öyküsünde 6 yıldır zaman zaman kanlı dışkılama olduğu saptanan 53 yaşında, erkek hastanın fizik bakışında mukozalarda solukluk, taşikardi ve rektal tuşede minimal kan bulaşlı dışkı dışında patolojik bulgu saptanmadı. Medikal öyküsünden konjenital uretra darlığı nedeniyle çocukluğunda iki kez ameliyat olduğu öğrenildi. Ailevi öyküsünde özellik yoktu. Hastanın laboratuvar incelemelerinde, hemoglobin (Hb) 7.6 gr/dl (Normal:12-16 g/dl) ve karsinoembryonik antijen (KEA) 14.0 ng/ml (Normal: 0-4.9 ng/ml ) olarak bulundu.

Kolonoskopide inen kolonda ülserovejatan bir kitle saptandı ve biyopsi alındı. Patolojik inceleme sonucu, orta derece diferansiye adenokarsinom olarak geldi. Ameliyat öncesi klinik evreleme incelemelerinden karın bilgisayarlı tomografisinde (BT), inen kolonda 6 cm'lik segmentte duvar kalınlaşması saptandı, karaciğerde metastaz gözlenmedi. Toraks grafisinde metastaz saptanmadı. Hasta 4.4.2006'da ameliyat edildi. Eksplorasyonda inen kolonda serozaya ulaşmış 7 cm çapında bir kitle ve inen kolon mezosunda çok sayıda lenfadenopati dışında patoloji bulunmadı ve onkolojik ilkelere uy-

DOKUZ EYLÜL ÜNİVERSİTESİ GENEL CERRAHİ ANABİLİM DALI  
ANABİLİM DALI  
KOLOREKTAL CERRAHİ BİRİMİ  
PERITONEAL KARSİNOMATOZİS FORMU

AD-SOYAD: CK  
TARİH: 25.10.2007

DOSYA NO: 315103 - 5624167  
TANI: PK



**Şekil 1:** Hastanın laparotomide saptanan peritoneal karsinomatozis indeksi ve ameliyat sonrasındaki sitoredüksiyon skoru.

#### LS Lezyon büyüklük skoru (ameliyattöncesi)

0	Orta hat	2
1	Sağ üst kadran	1
2	Epigastrium	0
3	Sol üst kadran	0
4	Sol flank	1
5	Sol alt kadran	1
6	Pelvis	0
7	Sağ alt kadran	1
8	Sağ flank	1
9	Üst jejunum	0
10	Alt jejunum	2
11	Üst ileum	0
12	Alt ileum	0
<b>PKİ (toplam)</b>		<b>9</b>

LS 0	Tümör yok
LS 1	0,5 cm'ye kadar tümör
LS 2	5 cm'ye kadar tümör
LS 3	Tümör>5 cm veya konglomere yapı

#### Sitoredüksiyon sonrası skor (op. sonrası)

ST 0	Tümör yok	x
ST 1	Tümör<0,25 cm	
ST 2	Tümör 0,25-2,5 cm	
ST 3	Tümör>2,5 cm	

olarak sol hemikolektomi yapıldı. Ameliyat sonrası dönemi komplikasyonsuz seyreden hasta 6. gün taburcu edildi. Patolojik değerlendirme sonucu: Müsinöz adenokarsinom, pT4bN0M0 (Evre IIB) olarak geldi. Çıkarılan 20 lenf nodülünde maligniteye rastlanmadı. Proksimal ve distal cerrahi sınırlarda tutulum yoktu. Çevresel sınırdaki kanser tutulumu vardı, mezenterik sınırdaki ise tutulum yoktu. Orta derecede desmoplazi saptanan tümörde lenfatik invazyon, venöz invazyon ve perinöral invazyon yoktu. Peritumoral lenfositik yanıt hafif-orta, sınır yapısı infiltratif olarak rapor edildi. Hastanın ameliyat sonrası KEA değeri 1.87 ng/ml'ye düştü. Dokuz Eylül Üniversitesi Kolorektal Kanser Konseyi'nde görülen hastaya Evre II yüksek risk grubu olması nedeniyle ameliyat sonrası adjuvan sistemik KT yapılmasına karar verildi. Hasta 5-FU temelli 12 kür KT'yi sorunsuz tamamladı ve ameliyat sonrası birinci ay, üçüncü ay ve ilk 2 yıl için her 3 ayda bir poliklinik kontrolünü içeren rutin izlem protokolüne alındı.

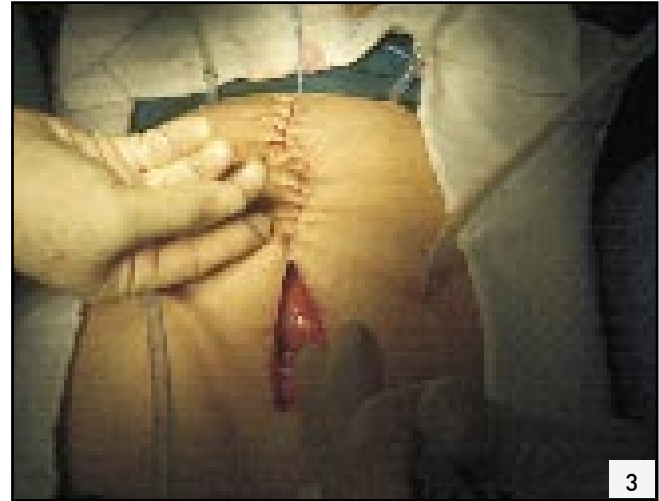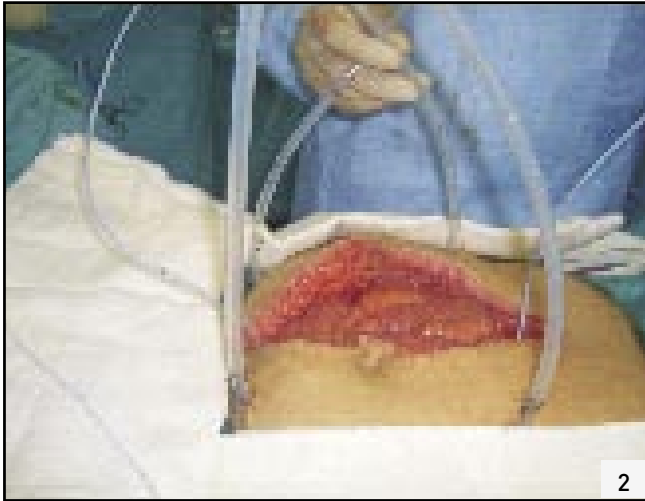
İkinci izleminde (19.7.2006), göğüs ve karın tomografisinde nüks ya da rezidü tümör saptanmadı. KEA değeri 2.60 ng/ml idi. Ameliyat sonrası 12. ayda yapılan göğüs ve karın tomogra-

fisinde inen kolon düzeyinde duvar kalınlaşması ve perikolonik milimetrik lenf nodülü saptandı. KEA değeri 5.53 ng/ml'ye yükseldi. Kolonoskopide çukuma dek ulaşıldı ve anastomoz hattı normal olarak değerlendirildi. Yerel-bölgesel nüks kuşkusu ile pozitron emisyon tomografisi (PET- BT) yapıldı. Tüm vücutta F-18 florodeoksiglukoz (FDG) dağılımının fizyolojik sınırlarda olduğu rapor edildi. Yakın izlem kararı verilen hastaya ameliyat sonrası 18. ayda yeni bir göğüs ve karın tomografisi yapıldı; omentumda en büyüğü 1 cm'ye ulaşan çoğul implantlar PK ile uyumlu görünüm saptandı. Akciğer ve karaciğerde metastaz yoktu. KEA değeri 12.9 ng/ml'ye yükseldi. PK tanısı konulan hastaya sitoredüksiyon ve HİPEK uygulanmasına karar verildi. Hastaya girişim hakkında bilgi verildi. HİPEK'in ilk defa uygulanacağı anlaşıldı ve ameliyat öncesi aydınlatılmış onamı alındı.

Eksplorasyonda, omentumda çoğul, en büyüğü 5 cm'den küçük tümöral implantlar, sağ diyafragmatik yüzde 1 adet, 1 cm çapında, sol ve sağ karın duvarı yan peritoneal yüzeylerde, sol ve sağ alt kadranda periton yüzeylerinde çoğul 1 cm'den küçük implantlar, jejunumda iki ayrı bölgede 2 cm çapında tümöral implant, ince barsak

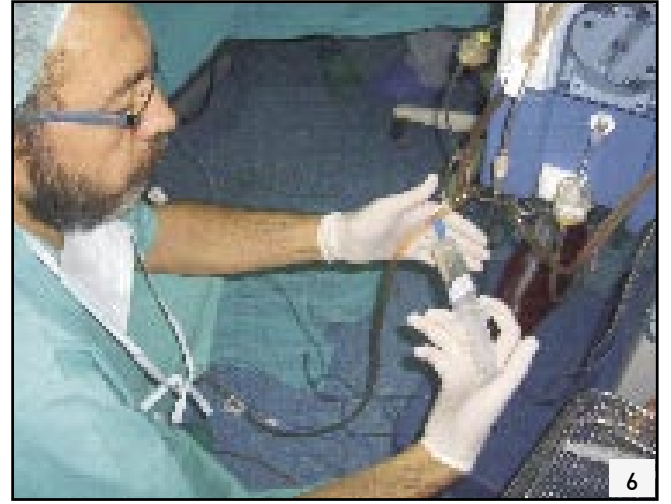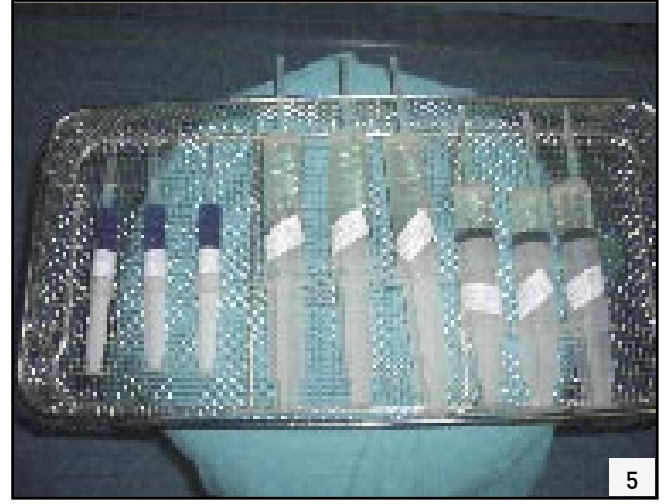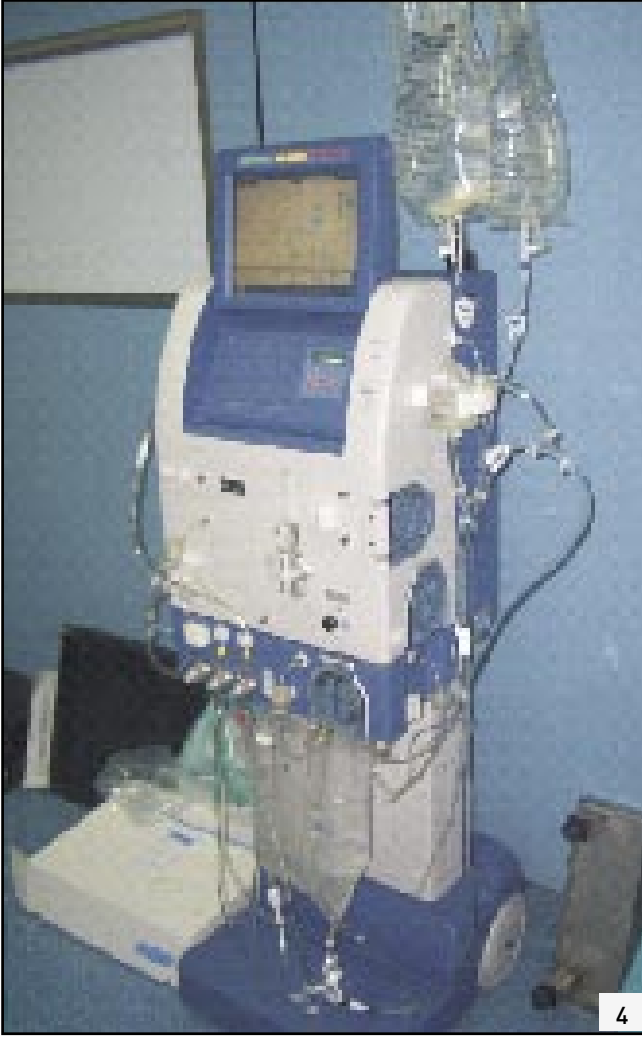ve kolon mezosu yüzeylerinde çok sayıda milimetrik tümör implantları saptandı. Hastanın laparotomide saptanan PK indeksi 9 olarak hesaplandı (Şekil 1). Tam sitoredüksiyonun gerçekleştirilebileceği düşünülen hastaya omentektomi, 4 kadranda peritonektomi, jejunum rezeksiyonları ve barsak mezosundaki milimetrik implantların koter ile tek tek yakılmasını içeren sitoredüksiyon işlemi uygulandı. Ameliyat sonunda sitoredüksiyonun tam olduğuna, geride makroskopik tümör bırakılmadığına (tam sitoredüksiyon; ST:0) karar verildi ve HİPEK'e geçildi (Şekil 1).

Hastanın vücut sıcaklığı basit önlemlerle (intravenöz solüsyonların ısıtılmaması, ameliyat masası ısıtıcı pedin devre dışı bırakılması, oda sıcaklığının düşürülmesi, ekstremiteler ve baş bölgesine buz torbaları uygulaması) 35°C olacak şekilde düşürüldü. İki giriş kateteri sağ diyafram altına ve derin pelvise, 2 çıkış kateteri sol diyafram altına ve yukarı pelvise yerleştirildi. İki ısı probundan biri üst karına diğeri alt karına kondu (Şekil 2). Karın insizyonu kaçakları önlemek için devamlı sütür tekniği ile geçici olarak kapatıldı (Şekil 3). Performer® (RAND, MEDOLLA (MO), Italy). 4 lt. %0,9NaCl ile dolduruldu ve ön ısıtma uygulandı



Şekil 2: Karın boşluğuna giriş ve çıkış kateterlerinin ve ısı problarının yerleştirilmesi.

Şekil 3: Karın duvarının devamlı sütür tekniği ile geçici olarak kapatılması.



**Şekil 4:** Hipertermik intraperitoneal kemoterapi için kullanılan PERFORMER® isimli cihaz (RAND, MEDOLLA, Milano, İtalya).

**Şekil 5:** Hipertermik intraperitoneal kemoterapide kullanılan ilaçlar. Medikal onkolog tarafından hastane eczanesinde hazırlanarak ameliyathaneye gönderilen 25 mg/m<sup>2</sup> vücut alanı/lt perfuzat sisplatin ile 3,3 mg/m<sup>2</sup> vücut alanı/lt perfuzat mitomisin-C.

**Şekil 6:** Perfüzyon sıvısına kemoterapi ilacı makine girişinden eklenir. Pompa akım hızı 600-1000 ml/dk'ya ayarlanır ve 90 dakika boyunca çevrim yapılır.

(Şekil 4). Akım hızı perfüzyon teknişeni tarafından 800 ml/dk olacak şekilde ayarlandı. Hastanın 2 giriş ve 2 çıkış kateteri makineye bağlandı ve sistem etkinleştirildi. Giriş ve çıkış ısıları, ısı problemlerinden sürekli ölçüldü. Giriş ısı 39°C olduğunda perfüzyon solüsyonuna, medikal onkolog tarafından hastane eczanesinde hazırlanarak ameliyathaneye gönderilen 25 mg/m<sup>2</sup> vücut alanı/litre perfuzat sisplatin ile 3,3 mg/m<sup>2</sup> vücut alanı perfuzat mitomisin-C eklendi (Şekil 5 ve 6). Perfüzyona 90 dakika devam edildi ve karın

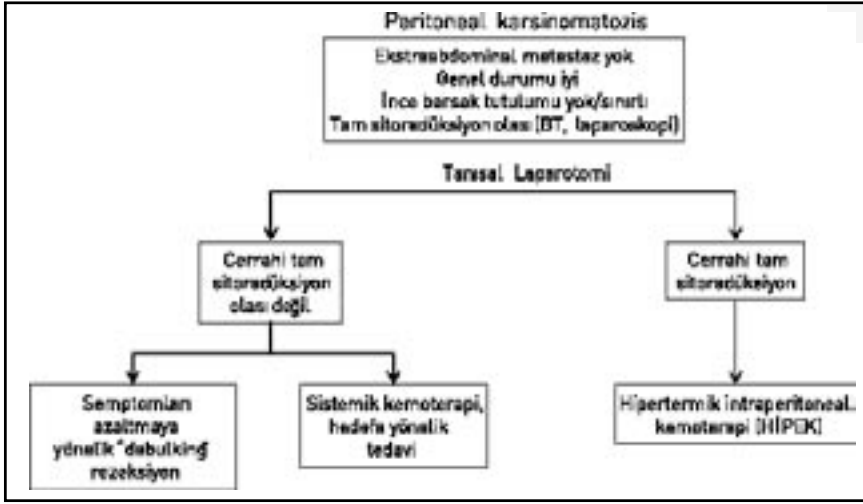içi ısının bu süre boyunca 40-41°C olması sağlandı (Şekil 7). Perfüzyon sonunda batın 2 litre %0,9NaCl ile yıkandı. Cilt açıldı ve kateterler çekildi. Karın içi, hemostaz açısından gözlemlendi. Jejunum anastomozları uç-uca yapıldı ve karın standart tekniklerle kapatıldı. Hasta ameliyat sonrasında önce yoğun bakıma, klinik olarak stabil olunca, 24 saat sonra servise nakledildi. Hasta ameliyat sonrasında 10. gün sorunsuz olarak taburcu edildi. İkinci kez sistemik KT almak üzere medikal onkolojiye yönlendirildi. Patolojik in-

celemede tüm spesmenlerde müsinöz adenokarsinom saptandı. Ameliyat sonrasında KEA değeri 1.58 ng/ml olarak normale indi.

### Tartışma

Standart sitoredüktif cerrahi tekniğinde, karın duvarının parietal peritonu üzerindeki tümöral yayılım peritonektomilerle çıkarılır. Benzer şekilde pelvisi, mesaneyi ve diafragmaı örten periton soyulur. Mide, ince barsak ve kalın barsak visseral peritonu tutulmuş ise bu organlar rezeke edilir. İnce





Şekil 9: Kolorektal kansere bağlı peritoneal karsinomatozis için tanı ve tedavi algoritması

akım hızı genellikle 600-1000 ml/dk'ya ayarlanır ve 90 dakika boyunca sirküle edilir. Karın içi ısının 42.5 °C'a ulaşması için sıvı giriş ısısı yaklaşık 44 °C'a çıkarılır. Doksan dakika sonunda perfüzyon sıvısı boşaltılır ve karın hemostaz açısından kontrol edilir. Gerekli barsak anastomozları ve/veya stomalar oluşturulur.

Kolorektal kökenli PK'da HIPEK için en uygun tedavi 40mg/m<sup>2</sup> MMC, 40-41 °C'de, 90 dakika süreyle karın içine verilerek elde edilir (14). En önemli toksisite lökopenidir. Bu nedenle genellikle daha düşük dozda MMC kullanılmaktadır (30 mg/m<sup>2</sup>). MMC dışında ya da MMC ile kombine edilen başka intraperitoneal KT ilaçları da mevcuttur (15,16). MMC ve sisplatin en çok tercih edilen ilaçlardır. Tek başlarına ya da kombine olarak kullanılabilirler. HIPEK için tek ilaç olarak MMC maksimum tolere edilebilen dozu 35 mg/m<sup>2</sup>, sisplatin maksimum tolere edilebilen dozu 300 mg/m<sup>2</sup>'dir. Kombine kullanıldıklarında önerilen doz MMC için 3.3mg/m<sup>2</sup>/lt perfüzyon sıvısı, sisplatin için 25mg/m<sup>2</sup>/lt perfüzyon sıvısı şeklindedir (17). Bizim hastamızda da bu dozlar kullanılmıştır.

Sitoredüksiyon ve HIPEK klasik olarak karaciğer ya da akciğer gibi uzak metastazı olan hastalara önerilmese de, son zamanlarda karaciğer metastazı olan olgularda bu metastazların rezeksiyonu ile birlikte uygulandığı ve iyi sonuç alındığı bildirilmiştir (18).

Sitoredüksiyonun tamlığı (geride makroskopik tümör bırakmamak) prognoz için en önemli etkidir. Geride büyük gözle görülür hastalık bırakıldığında en uzun 1 yıllık sağ kalım söz konusu iken, küçük rezidü hastalık durumunda median sağ kalım 2 yıldır. Oysa tam sitoredüksiyon yapılan hastaların %35'inde 5 yıllık sağ kalım sağlanabilmektedir (19).

Tam sitoredüksiyon yapılabilecek hastaların seçimi güçtür. Bilgisayarlı tomografi ve diğer görüntüleme yöntemleri, hatta laparoskopik inceleme ameliyat öncesinde hasta seçiminde maalesef çok yardımcı olamamaktadır. Bu hastalarda en iyi bilgi laparotomide elde edilmektedir. Küçük bir hasta grubunda (yaklaşık %10) ameliyat öncesi görüntüleme ile inoperabilite kriterleri (örneğin: incebarsak mezenterinde yaygın tutulum) saptanabilmektedir (19). Hastaların yaklaşık %10'u ise laparotomi sırasında teknik nedenlerle (ince barsak yüzeylerinde veya mezenterinde yaygın tutulum, karaciğer hilusunda ya da bursa omentaliste yaygın tutulum gibi) sitoredüktif cerrahi için uygun bulunmamaktadır (19).

Seksenlerden 90'lara dek PK literatürü küçük hasta serilerinde intraperitoneal KT'nin ısıtılmadan uygulandığı (normotermik) ya da ameliyat sonrası erken dönemde drenler aracılığı ile devam edildiği çalışmaları içermektedir (20, 21). Oysa 90'lardan itibaren HIPEK standart intraperitoneal

KT yöntemi olarak kullanıma girdi ve serilerdeki hasta sayısı arttı (22-27). Randomize olmayan bu çalışmalarda, median sağ kalım yaklaşık 2 yıl, 5 yıllık sağ kalım %20-25'tir (22-27). İlk randomize olmayan çok merkezli çalışmanın sonuçları 2004 yılında yayınlandı (28). Bu çalışmaya dünyanın çeşitli ülkelerindeki 28 merkezden 506 kolorektal kanser orijinli PK olgusu alındı. Çalışma sonucunda tam sitoredüksiyon yapılan olgularda intraperitoneal KT ile iyi prognoz sağlandığı gösterildi: Median sağ kalım 32.4 ay ve seçilmiş hastalarda 5 yıllık sağ kalım %31 idi.

Günümüzde PK literatüründe kanıta dayalı tıp ilkeleri doğrultusunda, bir randomize çalışma öne çıkmaktadır (29). Hollanda'da yapılan bu Faz III çalışmada olgular palyatif cerrahi ve sistemik KT (kontrol grubu) ile sitoredüktif cerrahi ve HIPEK (deney grubu) kollarına randomize edildi. Hastalara sistemik KT olarak 5-FU ve lökoverin uygulandı. Üç yılda 105 olgu çalışmaya alındı. Kontrol kolunda 51, sitoredüksiyon ve HIPEK kolunda 54 hasta yer aldı. Kontrol kolunda yalnızca 44 hastaya KT başlandı. Yedi olgu tedavi almadı. İki hasta randomizasyon sonucunu reddetti ve HIPEK tedavisi aldı. Diğer 5 olgu hastalığın ilerlemesi nedeni ile tedavi alamadı. Sitoredüksiyon ve HIPEK kolunda 5 hasta tedavi almadı. Bir hasta ameliyat öncesi öldü, 1 hasta ameliyatı reddetti ve 3 hastada

**Tablo 1:** Kolorektal kanser kökenli peritoneal karsinomatozis tedavisinde sitoredüksiyon ve hipertermik intraperitoneal kemoterapi uygulanan Faz II ve III çalışmalarının toplu sonuçları (31).

Araştırmacı	Merkez	Tipi	Hasta		İzlem (Ay)	Median sağ kalım (ay)	Sağ kalım(%)					
			Yıl	(n)			HİPEK	Bir yıl	İki yıl	Üç yıl	Dört yıl	Beş yıl
Verwaal [26]	Amsterdam	Faz III	2004	54	MMC kolu	22	22	67	44			
				51	Kontrol kolu		13	56	22			
Rossi[22]	Padova	Faz II	2003	46	MMC+Sisplatin	15	18	68	31			
Di Filippo[23]	SITIL0	Faz II	2003	69	MMC	-	-	-	-	27		
Levine[24]	Winston/Salem	Faz II	2004	77	MMC	15	16	56	-	25	-	17
Gilly[31]	Lyon	Faz II	2004	53	MMC	60	13	55	-	32	-	ii
Glehen[28]	Çok merkezli	Faz II	2004	506	MMC/LOHP	53	19	72	-	39	-	19
Morris[32]	Sidney	Faz II	2005	30	MMC	12	30	71	62			
Kecmanovic[27]	Belgrad	Faz II	2005	18	MMC	21	15					
Elias[33]	Villejuif	Faz II	2005	30	LOHP	55	60	97	73	53	49	
Zoetmulder[26]	Amsterdam	Faz II	2005	117	MMC	46	22	75	-	28	-	19
Sugarbaker[34]	Washington	Faz II	2005	70	MMC	47	33	88	-	44	-	32

MM C mitomisin C; LOHP oksaliplatin

randomizasyondan sonra uzak metastaz gelişti ve ameliyat edilmedi. Otuzbeş hastaya HİPEK sonrası sistemik KT verildi. Onüç hastaya ameliyat sonrası komplikasyonlar nedeni ile HİPEK sonrası sistemik KT başlanamadı. Hastaların %54'ünde PK tutulumu ağırdı (7 karın bölgesinden 5 ve daha fazlasının tutulumu). Olguların %38'inde tüm makroskopik PK rezeke edilebildi. Sitoredüktif girişim, %43 olguda küçük rezidü hastalıkla (2.5 mm'den küçük tümör geride bırakıldı), %19 hastada ise büyük rezidü hastalıkla sonuçlandı. Sitoredüksiyon, omentektomi ve çoğul barsak rezeksiyonlarını içerdi. En sık görülen komplikasyon ince barsak kaçakları idi. Onyediyedi hastada hafif lökopeni görüldü. Otuz günlük hastane mortalitesi %2 ve ortalama hastane yatışı 26 gün olarak gerçekleşti. Sekiz olgu ameliyat sonrası ilk 3 ayda öldü. Bu hastalarda ölüm nedeni, ameliyat sonrası uzun dönem komplikasyonlar ya da erken nüks idi. Tüm erken ölümler ve komplikasyonlarının çoğunluğu ağır PK'i olan hastalarda (7 bölgeden 6 ya da 7'sinin tutulduğu) gerçekleşti. Median sağ kalım, palyatif cerrahi ve sistemik KT kolunda 12.6

ay iken sitoredüktif cerrahi ve HİPEK kolunda 22.3 ay idi ( $p=0.03$ ). Deney kolunda %20 olguda 5 yıllık sağ kalım sağlandı. Bu çalışmada bağımsız prognostik faktörler olarak tam sitoredüksiyon ve hafif PK tutulumu saptandı. Aynı grup daha sonra sitoredüksiyon ve HİPEK uyguladıkları 117 hastanın uzun dönem sonuçlarını yayınladılar (30). Tam sitoredüksiyon yapılan olgularda median sağ kalım 42.9 ay ve 5 yıllık sağ kalım %43 idi.

Tablo 1'de 2007 yılında yayınlanan kolorektal kanser kökenli PK tedavisinde sitoredüksiyon ve HİPEK yöntemi için uzlaşma raporunda (31) yer alan Faz II ve III çalışmalarının toplu sonuçları görülmektedir (22-26,28,29,31-34).

#### **Dokuz Eylül Üniversitesi Tıp Fakültesi deneyimi:**

Dokuz Eylül Üniversitesi Tıp Fakültesi Genel Cerrahi Anabilim Dalı, Kolorektal Cerrahi Birimi'nde kolorektal kanserli hastaların %7'sinde PK ile karşılaşmıştır. Bu hastaların %4'ünde yalnızca PK görülürken, %3'ünde uzak metastazlar eşlik etmektedir (35,36). 1996-2005 yılları arasında 29 kolorektal kanser kökenli PK olgusuna sitore-

düktif cerrahi ve 5 fluorourasil (5-FU) ile intraperitoneal KT uygulandı. Bu olguların hiçbirinde intraperitoneal KT HİPEK değildi. Hastalara ameliyat bitiminde ve ameliyat sonrası 5 gün normotermik ortamda intraperitoneal KT verilmiş ve taburcu edildikten sonra sistemik KT uygulanmıştır. Olguların yaş ortalaması 54 (23-75) yıl idi. Yirmidokuz olgunun 12'sinde (%41) ameliyat sonrası komplikasyon ile karşılaşıldı. Altı (%20) olguda komplikasyonlar yeniden girişimi gerektiren ciddiyetteydi. Otuz günlük sürede ameliyat sonrası mortalite %0 idi. Median sağ kalım 21 ay olarak gerçekleşti. Yüzde 72 olguda 1 yıllık, %13 olguda 3 yıllık ve %7 olguda 5 yıllık sağ kalım sağlandı. Sağ kalımı etkileyen iki temel etken bizim çalışmamızda da PK'in ağırlığı ve sitoredüksiyonun tamlığı olarak saptandı. PK tutulumunun ağır olduğu olgularda sağ kalım 22 ay, hafif olgularda 56 ay idi ( $p=0.075$ ). Tam sitoredüksiyon yapılan olgularda ortalama sağ kalım 62 ay, hafif rezidü hastalıkta 21 ay ve ağır rezidü hastalık durumunda 7 ay idi ( $p=0.003$ ,  $p=0.000$ ). Sitoredüksiyonun tam olduğu olgularda 1 yıllık sağ kalım %87,

üç yıllık sağ kalım %37 ve 5 yıllık sağ kalım %25 olarak gerçekleşti. Bu çalışmada PK'in ağırlığı ile sitoredüksiyonun tam olarak yapılabilmesi arasında ters orantı olduğu saptandı (37). Bu sonuçlar bize HİPEK'in ek avantajları olmaksızın bile kolorektal kanser kökenli PK olgularında sağ kalımı uzatabildiğini göstermektedir. HİPEK'in yukarıda değinilen üstünlükleri göz önüne alındığında bu yöntemi kullanmaya başlayarak sonuçlarımızı daha

iyileştirilebileceğimizi umuyoruz.

Sonuç olarak, kolorektal kanserli hastaların yaklaşık %5-10'unda "ameliyattan yarar görebilir" PK mevcuttur. Bu hastalarda sitoredüktif cerrahi ve HİPEK ile sağ kalımı artırmak olanaklıdır. Ayrıca, bu yaklaşım bir grup hastaya kür şansı sunmaktadır. Yüzde 30-35 olguda 5 yıllık sağ kalım sağlanabilmektedir. Bu nedenle kolorektal kanser kaynaklı PK hastalarına karşı cerrahlarda yaygın olan geleneksel

ümitsiz tavır değişmek zorundadır. Seçilmiş hastalara sitoredüksiyon ve HİPEK ile tedavi olanağı sunulmalıdır. Şekil 9'da kolorektal kanserli PK hastalarına nasıl yaklaşılması gerektiği gösterilmiştir. Cerrahların sitoredüktif cerrahi teknik ve ilkelerini öğrenmesi ve HİPEK gibi ileri tıbbi teknolojileri kullanması gereklidir. Günümüzde kolorektal kanser kaynaklı PK'in kür şansı olan bir hastalık olduğu bilinmelidir.



## KAYNAKLAR

1. Koppe MJ, Boerman OC, Oyen WJ et al. Peritoneal carcinomatosis of colorectal origin: incidence and current treatment strategies. *Ann Surg* 2006; 243:212-222.
2. Cintron JR, Pearl RK. Colorectal cancer and peritoneal carcinomatosis. *Semin Surg Oncol* 1996; 12:267-278.
3. Knorr C, Reingruber B, Meyer T et al. Peritoneal carcinomatosis of colorectal cancer: incidence, prognosis and treatment modalities. *Int J Colorectal Dis* 2004; 19:181-187.
4. Sugarbaker PH, Gianola FJ, Speyer JL et al. Prospective randomized trial of intravenous vs intraperitoneal 5-FU in patients with advanced primary colon or rectal cancer. *Semin Oncol* 1985; 12:101-111.
5. Sugarbaker PH, Jablonski KA. Prognostic features of 51 colorectal and 130 appendiceal cancer patients with peritoneal carcinomatosis treated by cytoreductive surgery and intraperitoneal chemotherapy. *Ann Surg* 1995; 221:124-132.
6. Sugarbaker PH, Schellinx ME, Chang D et al. Peritoneal carcinomatosis from adenocarcinoma of the colon. *World J Surg* 1996; 20:585-591.
7. Sugarbaker PH. Peritonectomy procedures. *Ann Surg* 1995; 221:29-42.
8. Schellinx ME, von Meyenfeldt MF, Sugarbaker PH. Peritoneal carcinomatosis from adenocarcinoma of the colon. *Cancer Treat Res* 1996; 81:247-260.
9. Los G, McVie JG. Experimental and clinical status of intraperitoneal chemotherapy. *Eur J Cancer* 1990; 26:755-762.
10. Markman M. Intraperitoneal chemotherapy. *Semin Oncol* 1999; 18: 248-254.
11. Engelhardt R. Hyperthermia and drugs. Recent results. *Cancer Res* 1987; 104: 136-203.
12. Van Ruth S, Verwaal VJ, Zoetmulder FA. Pharmacokinetics of intraperitoneal mitomycin C. *Surg Oncol Clin N Am* 2003;12:771-780.
13. Füzün M, Sökmen S, Terzi C, Canda AE. Cytoreductive approach to peritoneal carcinomatosis originated from colorectal cancer: Turkish experience. *Acta Chir Iugosl.* 2006; 53:17-21.
14. Van Ruth S, Mathot RA, Sparidans RW et al. Population pharmacokinetics and pharmacodynamics of mitomycin during intraoperative hyperthermic intraperitoneal chemotherapy. *Clin Pharmacokinet* 2004 ; 43:131-143.
15. Elias D, Bonnay M, Puizillou JM et al. Heated intra-operative intraperitoneal oxaliplatin after complete resection of peritoneal carcinomatosis: pharmacokinetics and tissue distribution. *Ann Oncol* 2002 ; 13:267-272.
16. Elias D, Marsaud M, Ede C et al. Efficacy of intraperitoneal chemohyperthermia with oxaliplatin in colorectal peritoneal carcinomatosis. Preliminary results in 24 patients. *Ann Oncol* 2004; 15:781-785.
17. Elias D. Chemotherapies, carrier solution and optimal temperature. International Workshop on Peritoneal Surface Malignancy, December, 4-6 2006, Milano, Italy, Scientific Documents and Abstracts p. 19-21.
18. Elias D, Benizri E, Pocard M et al. Treatment

## Summary:

### A case report of peritoneal carcinomatosis of colorectal cancer treated with cytoreduction and hyperthermic intraperitoneal chemotherapy, and an overview of related medical literature

The peritoneum is one of the most frequent site of the metastasis of colorectal cancer. Until recently, treatment of peritoneal carcinomatosis has been limited to palliative surgery and systemic chemotherapy with a median survival 4-12 months. But, cytoreductive surgery (including peritonectomies) and hyperthermic intraperitoneal chemotherapy has resulted in an unprecedented median survival > 20 months. The use of hyperthermia as an adjunct to chemotherapy in the treatment of peritoneal carcinomatosis of colorectal cancer is a new and very promising technique. We, herein, report of the first case of Turkey who had cytoreductive surgery and hyperthermic intraperitoneal chemotherapy with the diagnosis of peritoneal carcinomatosis of colon cancer. We also present the description of technique of hyperthermic intraperitoneal chemotherapy and an overview of the related medical literature.

**Key Words:** Peritoneal carcinomatosis, colorectal cancer, hyperthermic intraperitoneal chemotherapy

- of synchronous peritoneal carcinomatosis and liver metastases from colorectal cancer. *Eur J Surg Oncol* 2006; 32:632-636.
19. Zoetmulder FAN. Peritoneal carcinomatosis of colorectal origin. In *Intraperitoneal cancer therapy*, Eds. Helm CW, Edwards RP, Humana Press Inc. Totowa New Jersey 2007, p119-130.
  20. Schneebaum S, Arnold MW, Staubus A et al. Intraperitoneal hyperthermic perfusion with mitomycin C for colorectal cancer with peritoneal metastases. *Ann Surg Oncol* 1996; 3:44-50.
  21. Sugarbaker PH. Treatment of peritoneal carcinomatosis from colon or appendiceal cancer with induction intraperitoneal chemotherapy. *Cancer Treat Res* 1996; 82:317-325.
  22. Pilati P, Mocellin S, Rossi CR et al. Cytoreductive surgery combined with hyperthermic intraperitoneal intraoperative chemotherapy for peritoneal carcinomatosis arising from colon adenocarcinoma. *Ann Surg Oncol* 2003;10:508-513.
  23. Cavaliere F, Peri P, Rossi CR et al. Indications for integrated surgical treatment of peritoneal carcinomatosis of colorectal origin: Experience of the Italian Society of Locoregional Integrated Therapy in oncology. *Tumori* 2003; 89:21-23.
  24. Shen P, Hawksworth J, Lovato J et al. Cytoreductive surgery and intraperitoneal hyperthermic chemotherapy with mitomycin C for peritoneal carcinomatosis from nonappendiceal colorectal carcinoma. *Ann Surg Oncol* 2004; 11:178-186.
  25. Kecmanovic DM, Pavlov MJ, Ceranic MS et al. Treatment of peritoneal carcinomatosis from colorectal cancer by cytoreductive surgery and hyperthermic perioperative intraperitoneal chemotherapy. *Eur J Surg Oncol* 2005; 31:147-152.
  26. Verwaal VJ, van Ruth S, Witkamp A et al. Long-term survival of peritoneal carcinomatosis of colorectal origin. *Ann Surg Oncol* 2005; 12:65-71.
  27. Sugarbaker PH. A curative approach to peritoneal carcinomatosis from colorectal cancer *Semin Oncol* 2005;32:868-873.
  28. Glehen O, Kwiatkowski F, Sugarbaker PH et al. Cytoreductive surgery combined with perioperative intraperitoneal chemotherapy for the management of peritoneal carcinomatosis from colorectal cancer: a multi-institutional study. *J Clin Oncol* 2004;22:3284-3292.
  29. Verwaal V, van Ruth S, de Bree E et al. Randomized trial of cytoreduction and hyperthermic intraperitoneal chemotherapy versus systemic chemotherapy and palliative surgery in patients with peritoneal carcinomatosis of colorectal cancer. *J Clin Oncol* 2003;21: 3737-3743.
  30. Esquivel J, Sticca R, Sugarbaker P et al. Cytoreductive surgery and hyperthermic intraperitoneal chemotherapy in the management of peritoneal surface malignancies of colonic origin: a consensus statement. *Society of Surgical Oncology. Ann Surg Oncol.* 2007;14:128-133.
  31. Glehen O, Cotte E, Schreiber V, Sayag-Beaujard AC, Vignal J, Gilly FN. Intraperitoneal chemohyperthermia and attempted cytoreductive surgery in patients with peritoneal carcinomatosis of colorectal origin. *Br J Surg* 2004;91: 747-754.
  32. Yan TD, Links M, Fransi S, Jacques T, Black D, Saunders V, Morris DL. Learning curve for cytoreductive surgery and perioperative intraperitoneal chemotherapy for peritoneal surface malignancy--a journey to becoming a Nationally Funded Peritonectomy Center. *Ann Surg Oncol* 2007, 14:2270-2280.
  33. Elias D, Raynard B, Farkhondeh F, Goéré D, Rouquie D, Ciuchendea R, Pocard M, Ducreux M. Peritoneal carcinomatosis of colorectal origin. *Gastroenterol Clin Biol* 2006, 30:1200-1204.
  34. da Silva RG, Sugarbaker PH. Analysis of prognostic factors in seventy patients having a complete cytoreduction plus perioperative intraperitoneal chemotherapy for carcinomatosis from colorectal cancer. *J Am Coll Surg* 2006, 203:878-886.
  35. Füzün M, Sökmen S, Terzi C, Atakavuklar M, Hacıyanlı M. Cytoreductive approach to peritoneal carcinomatosis. *Journal of BUON* 1999; 4: 189-192.
  36. Füzün M, Terzi C. Peritoneal karsinomatozis. Sayek İ editör, Temel Cerrahi, üçüncü baskı, Ankara, Güneş Kitabevi; 2004, s. 1523-1530.
  37. Füzün M, Terzi C, Sökmen S, Yılmaz U, Canda AE. Cytoreductive approach to peritoneal carcinomatosis originated from colorectal cancer: Turkish experience. 5. International Workshop on Peritoneal Surface Malignancy, December, 4-6 2006, Milano, Italy, p. 70.

## KATKIDA BULUNANLAR:

### Çalışmanın düşünülmesi ve planlanması:

Cem Terzi

### Verilerin elde edilmesi:

Cem Terzi, Uğur Yılmaz, Funda Obuz, Sülen Sarıoğlu, Mehmet Füzün

### Verilerin analizi ve yorumlanması:

Cem Terzi

### Yazının kaleme alınması:

Cem Terzi, Can Yakut, Mücahit Özbilgin

### İstatistiksel değerlendirme:

Yok