

ARAŞTIRMA YAZISI

Semptomatik makromastide meme küçültme cerrahisinin etkileri

The efficacy of breast reduction surgery in patients with symptomatic macromastia

Muammer Karakaş*, Mustafa Tükenmez*, Selim Sözen*, Ömer Topuz*, Özgün Önçeken*, Ahmet Feran Ağaçhan*

Amaç: Semptomatik makromastili hastalarda meme küçültme ameliyatlarının semptomlar üzerine etkilerini araştırmak.

Hastalar ve Yöntem: Mayıs 2009-Mayıs 2010 tarihleri arasında semptomatik makromastili 40 hasta çalışmaya dahil edildi. Hastaların meme hacimleri Grossman-Roudner diski ile ölçüldü. Hastaların sırt, omuz, boyun, kol, bel ve baş ağrılarını derecelendirmek için 0 (ağrısız) ile 10 (çok şiddetli ağrı) arasında derecelendirme yapan bir görsel analog ölçek (VAS) anketi yapıldı. Tedavinin yaşam kalitesi üzerindeki etkisini değerlendirmek için, ek şikayetleri kaydedildi. Yirmi beş hastaya ters T insizyon ile inferior pedikül yöntemi, 10 hastaya düşey kesi ile mediyal pedikül, 5 hastaya da serbest areola greft yöntemiyle meme küçültme ameliyatı yapıldı. Hastalarda ameliyat sonrası 6. ayda VAS anketi tekrarlandı. Ek şikayetlerinin son durumu kaydedildi.

Bulgular: Hastaların yaş ortalaması 41,6 (24-60) ± 8,6, vücut kitle indeksi 33,1 (22,8-44,4) ± 5,7 kg/m² idi. Sağ meme hacmi ortalama 1667 (300-3800) ± 566 cm³, sol meme hacmi ortalama 1670 (800-3800) ± 557 cm³ idi. Ameliyat öncesi VAS ortalaması 6,18 (4-8) ± 0,95 idi. Ameliyat sonrası VAS 1,9 (0-5) ± 0,98 idi. Ameliyat öncesi ağrı ile ameliyat sonrası ağrı arasında anlamlı fark saptandı (p < 0,001). Ameliyat sonrası ortalama takip süresi 9,75 (6-18) ± 3,7 ay idi. Sağ memeden çıkarılan doku ağırlığı 1112 (0-3000) ± 527 gr, sol memeden çıkarılan doku ağırlığı 1110 (300-2900) ± 515 gr idi.

Sonuç: Semptomatik makromastili hastalarda meme küçültme cerrahisi hastaların ağrılarını azaltan ve hayat kalitesini arttıran etkin bir tedavi yöntemidir.

Anahtar Kelimeler: Makromasti, meme küçültme cerrahisi, ağrı

*Kayseri Eğitim ve Araştırma Hastanesi, Genel Cerrahi, Kayseri, Türkiye

Dr. Muammer Karakaş
E-posta: gckarakas@hotmail.com

Makale Geliş Tarihi: 20.11.2010
Makale Kabul Tarihi: 28.12.2010

GİRİŞ

Makromastinin basit tanımı memelerin tek yada iki taraflı olarak normal vücuda göre orantısız olarak büyümesidir. Makromastiden bahsedebilmek için meme hacminin normalin %50'sinden fazla artmış olması gerekir. Normal meme hacmi boy ve kiloya bağlı olarak değişirse de 275-375 cm³ arasındadır. Makromastiler hafif (500-700 cm³), orta (700-1000 cm³) ve ileri (1000 cm³'den fazla) olmak üzere başlıca üç tiptir. Meme hacmi 1500 cm³'ü geçerse dev memeden (jigantomasti) bahsedilir (1).

Semptomatik makromasti büyük memelerin yol açtığı sürekli boyun ve omuz ağrısı sendromu olarak tanımlanır. Memelerin ağırlığından dolayı sütyen askılarının sebep olduğu ağırlı omuz, sık baş ağrısı nöbetleri, ellerde nöropati, sırt ağrısı gelişir. Bu ağrılar hastanın yaşam kalitesini anlamlı derecede azaltır (2-6). Çalışmamızda semp-

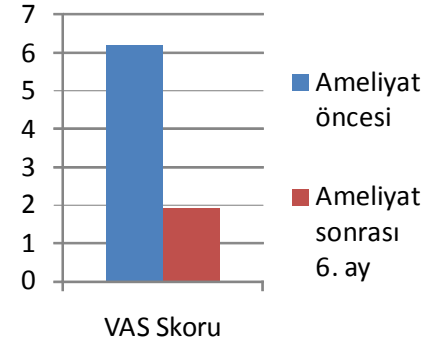
tomatik makromasti nedeniyle meme küçültme ameliyatı yapılan hastalarda ağrı ve yaşam kalitesini değerlendirmeyi amaçladık.

HASTALAR VE YÖNTEM

Mayıs 2009- Mayıs 2010 tarihleri arasında Kayseri Eğitim ve Araştırma Hastanesi Genel Cerrahi Kliniği'ne başvuran semptomatik makromastisi olan 40 hasta çalışmaya dahil edildi. Hastaların meme hacimleri Grossman-Roudner diski (GRD) ile ölçüldü. Hastaların sırt, omuz, boyun, kol, bel ve baş ağrılarını derecelendirmek için 0 (ağrısız) ile 10 (çok şiddetli ağrı) arasında derecelendirme yapan bir görsel analog ölçek (VAS) anketi yapıldı. Tedavinin yaşam kalitesi üzerindeki etkisini değerlendirmek için ek şikayetleri kaydedildi. 25 hastaya ters T insizyon ile inferior pedikül yöntemi (Şekil 2a,2b; 4a,4b), 10 hastaya düşey kesi ile mediyal pedikül (Şekil 3a, 3b), 5 hastayada ser-

Tablo 1. Bulgular.

Yaş	41,6 (24-60)±8,6
Vücut kitle indeksi	33,1 (22,8-44,4)±5,7kg/m ²
Sağ meme hacmi	1667 (300-3800)±566 cm ³
Sol meme hacmi	1670 (800-3800)±557 cm ³
Sağ memeden çıkarılan doku ağırlığı	1112 (0-3000)±527 gr
Sol meme çıkarılan doku ağırlığı	1110 (300-2900)±515 gr
Ameliyat öncesi VAS	6,18 (4-8)±0,95
Ameliyat sonrası VAS	1,9 (0-5)±0,98

**Şekil 1:** Ameliyat öncesi ve sonrası VAS skorlarının karşılaştırılması (p<0,001).

best areola greft yöntemiyle meme küçültme ameliyatı yapıldı (Şekil 5a, 5b). Granülomatöz mastit nedeniyle son 4 yıl içerisinde her iki memeden ikişer defa ameliyat olmuş ve granülomatöz mastiti remisyonda olan makromastili hastaya insizyon bölgelerini içine alacak şekilde inferior pedikül yöntemiyle meme küçültme ameliyatı yapıldı. Sağ memede fibroadenomu ve bilateral aksesuar memesi olan makromastili bir hastaya fibroadenomu içine alan mediyal pedikül düşey kesi yöntemi ile meme küçültme ameliyatı yapıldı. Hastalara ameliyat sonrası 6. ayda VAS anketi tekrarlandı.

Ek şikayetlerinin son durumu kaydedildi (anksiyete, depresyon ve baş ağrısı). Veriler SPSS 16,0 paket programı ile değerlendirildi. Ameliyat öncesi ve ameliyat sonrası 6. aydaki VAS Wilcoxon ilişkili iki örneklem testi ile değerlendirildi. p<0,05 değeri anlamlı kabul edildi.

BULGULAR

40 hastanın 39'una iki taraflı, sadece sol memede makromasti olan bir hastaya tek taraflı meme küçültme ameliyatı yapıldı. Hastaların yaş ortalaması 41,6 (24-60) ± 8,6 , Vücut kitle indeksi 33,1 (22,8-44,4) ±5,7 kg/m² idi. Sağ meme hacmi ortalama

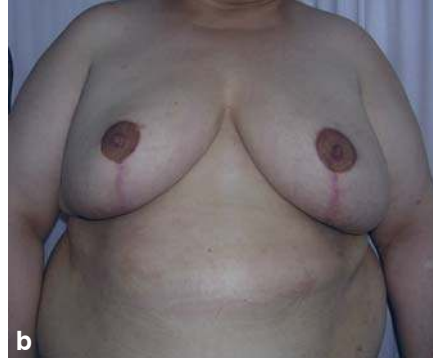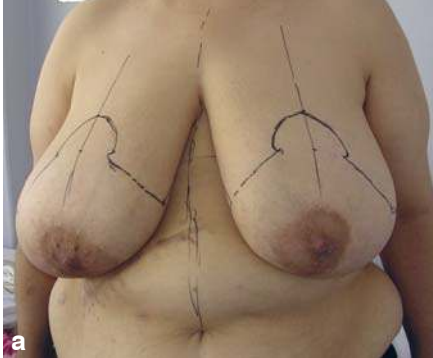
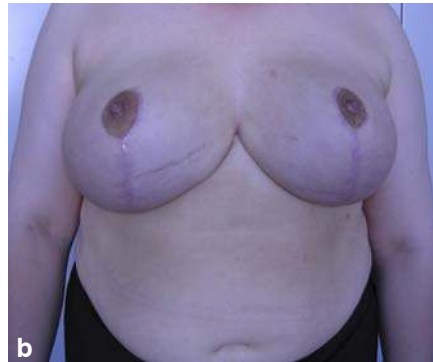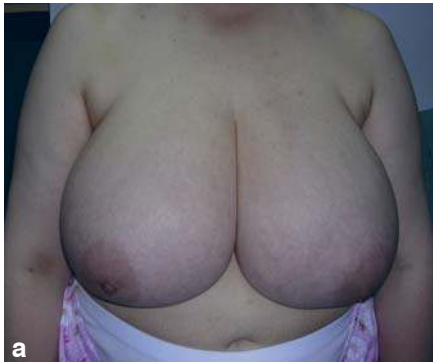1667 (300-3800)±566 cm³, sol meme hacmi ortalama 1670 (800-3800)±557 cm³ idi. Ameliyat öncesi VAS ortalama 6,18 (4-8) ±0,95 idi. Ameliyat sonrası VAS 1,9 (0-5) ±0,98 idi. Ameliyat öncesi ağrı ile ameliyat sonrası ağrı arasında VAS değerlendirmesine göre anlamlı fark vardır (p<0,001). Ameliyat sonrası ortalama takip süresi 9,75 (6-18) ±3,7 ay idi. Sağ memeden çıkarılan doku ağırlığı 1112 (0-3000) ±527 gr, sol meme çıkarılan doku ağırlığı 1110 (300-2900) ±515 gr.

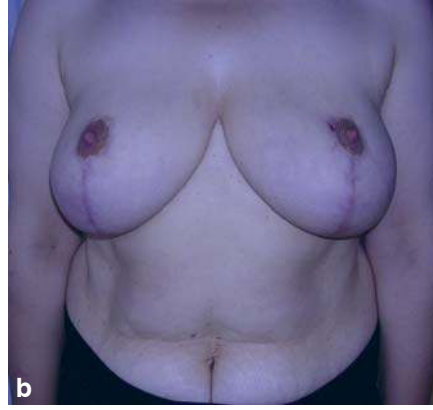
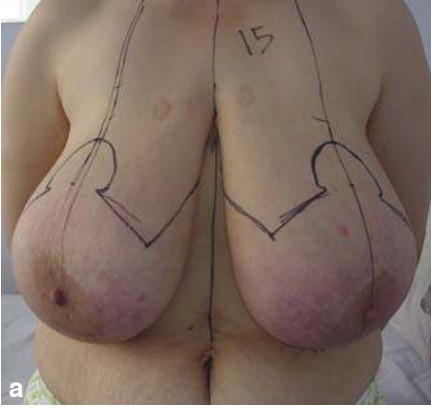
TARTIŞMA

Semptomatik makromasti; omuz, boyun, kol, sırt, bel ağrısı, solunum sıkıntısı, torasik kifoza neden olması, brakial pleksus kompresyonu, fizik aktivite kısıtlılığı, görüntüleme meydana getirdiği güçlükler, meme kanseri tanı ve tedavisinde oluşturduğu sıkıntılar nedeniyle önemli bir sağlık problemidir (2-6). Makromasti toplumumuzda sık olarak görülen bir hastalıktır. İzmir'de yapılan bir çalışmada meme hacim sınırı 1000 ml alındığında makromasti oranı %13,6 olarak bulunmuştur (7).

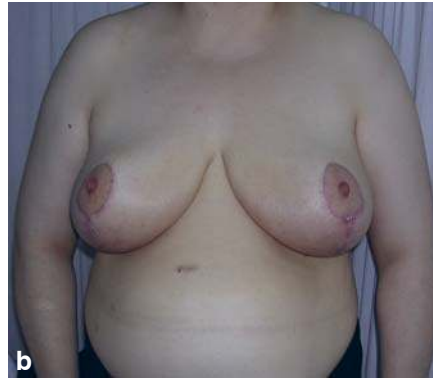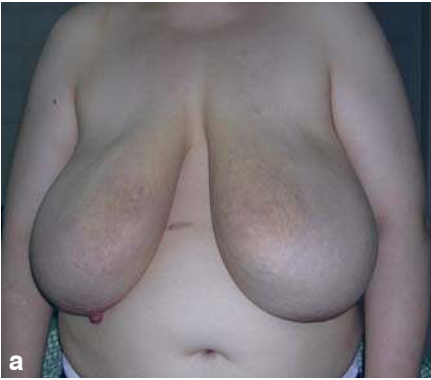Collins ve arkadaşları yaptıkları bir çalışmada kilo vermenin meme hipertrofisi üzerine etkisini araştırmış, meme küçültme ameliyatı aday hastaların %85'i kilo vermeyi denemiş ancak semptomlarda kalıcı bir azalma ortaya çıkmamıştır (8). Semptomatik makromastili hastalarda kilo vermek için spor yapmak kronik ağrı ve hareket kısıtlılığı nedeniyle mümkün olmayabilir. Buna karşılık meme küçültme ameliyatı sonrası birçok hasta ağrısız bir şekilde spor aktivitelerinde çok daha aktif bir şekilde yer alabilir.

Iwuagwu ve arkadaşlarının yaptığı bir çalışmada makromasti, anksiyete ve depresyonu olan hastalarda meme küçültme cerrahisi sonrası anksiyete ve depresyonda anlamlı derecede azalma olduğu orta-

**Şekil 2. a.** Ameliyat öncesi **b.** ameliyat sonrası 6'nı ay**Şekil 3. a.** Ameliyat öncesi **b.** ameliyat sonrası 6'nı ay



Şekil 4. a. Ameliyat öncesi b. ameliyat sonrası 6'ncı ay



Şekil 5. a. Ameliyat öncesi b. ameliyat sonrası 6'ncı ay

ya konmuştur (9). Bizim çalışmamızda antidepresan ilaç alan dört hastanın üçü ameliyatı takip eden aylarda ilaç kullanımını kesmişlerdir.

Gonzales ve arkadaşlarının yaptığı prospektif çalışmada meme küçültme cerrahisi uygulanan hastalardaki baş, boyun, ense ve sırt ağrısının benzer yaştaki küçük meme hacimli kontrol grubuna nazaran daha az olduğu saptandı (10). Kronik baş ağrısı ve migreni olan meme hipertrofi hastalarda meme küçültme iş-

leminden sonra semptomların hafiflediği belirtilmektedir (11).

Makromastili hastalarda meme küçültme cerrahisinin akciğer fonksiyonları üzerine etkileri araştırılmış; solunum parametrelerinin (inspiratuvar kapasite, maksimal istemli ventilasyon, zirve akım hızı) anlamlı derecede düzeldiği belirtilmiştir (12). Çalışmamızda ek olarak nefes darlığı şikâyeti de olan sekiz hasta altıncı aydaki kontrollerinde nefes darlığının azaldığını belirtmişlerdir.

Meme koruyucu cerrahi sonrası uygulanan radyoterapi nedeniyle büyük ve sarkık memeli kadınlarda, küçük ve orta boy memeli kadınlara göre daha kötü kozmetik sonuçlar mevcuttur. Ayrıca büyük ve sarkık memeli kadınlarda radyoterapi dozu uygulanmasında doz homojenitesinin sağlanması zor olduğundan radyoterapi uygulaması da olanaklı olmayabilir. Akciğer ve kalbin etkisi altında kaldığı radyasyon miktarı fazladır. Makromastili hastalarda meme koruyucu cerrahiye meme küçültme işlemlerinin eklenmesi iyi fonksiyonel ve kozmetik sonuçlar verir ve aynı zamanda radyoterapinin kötü etkilerini en aza indirir ve uygulamasını olanaklı hale getirir (13-15).

Makromasti sadece estetik bir sorun gibi düşünülmüş son yıllara kadar plastik cerrahinin alanında kalmıştı. Meme cerrahisinin gelişimi, konuların detaylanması, makromastinin sadece estetik sorun olmaktan öte bir hastalık olduğunu ortaya koymuştur (16). Bu hastaların estetik kaygıdan çok yaşam kalitesini düşüren ağrı, anksiyete ve depresyon gibi şikâyetleri vardır. Bizim çalışmamızda da meme küçültme ameliyatı sonrası hastaların ağrı şikâyetlerinde anlamlı bir şekilde azalma olduğu ve yaşam kalitesinin arttığı görülmüştür.

Sonuç olarak semptomatik makromastili hastalarda meme küçültme cerrahisi hastaların ağrılarını ciddi bir şekilde azaltan ve yaşam kalitesini arttıran etkin bir tedavi yöntemidir. Meme cerrahisi ile ilgilenen ve bu konuda eğitim alan genel cerrahlar aslında bir tür parsiyel mastektomi olan meme küçültme ameliyatlarını yapabilirler. Ayrıca makromasti tedavisinde uygulanan yöntem ve teknikler memenin iyi huylu hastalıklarında uygulanabileceği gibi meme kanseri ameliyatlarında da meme koruyucu işlem olarak uygulanabilir.

SUMMARY

The efficacy of breast reduction surgery in patients with symptomatic macromastia

Purpose: We aimed to investigate the efficacy of breast reduction surgery in patients with symptomatic macromastia.

Materials and Methods: Forty patients with symptomatic macromastia operated between May 2009 - May 2010 were included. Breast volumes of patients were measured with Grossman-Roudner disc. Visual analog scale (VAS) test which range from 0 (no pain) to 10 (the worst pain imaginable) was used to grade shoulder pain, headache, backache, cervical pain and arm pain in the patients. Additional complaints were recorded to evaluate the effect of treatment on life quality. Twenty five patients were operated with inverse T incision inferior pedicle technique, 10 patients were operated with vertical incision technique, and 5 patients were operated with free areolar graft tech-

nique. VAS test was repeated for patients six months later. The last situation of additional complaints were recorded.

Results: The average age was 41.6 (24-60). The average body mass index was 33.1 (22.8-44.4). Right breast volume was 1667 (300-3800), left breast volume was 1670 (800-3800). Preoperative average VAS was 6.18 (4-8). Postoperative average VAS was 1.9 (0-5). The difference between preoperative and postoperative pain was significant ($p < 0.001$). Average postoperative follow-up period was 9.75 (6-18) months. Average weight of resected specimen from right and left breast was 1112 (0-3000), 1110 (300-2900) respectively.

Conclusion: Breast reduction surgery results in reduction of pain and improvement in the quality of life and is an effective treatment method for patients with symptomatic macromastia.

Key Words: Macromastia, breast reduction, mammoplasty

KATKIDA BULUNANLAR

Çalışmanın düşünülmesi ve planlanması:
Muammer Karakaş, Mustafa Tükenmez

Verilerin elde edilmesi:

Muammer Karakaş, Mustafa Tükenmez, Selim Sözen, Özgün Önceken

Verilerin analizi ve yorumlanması:

Ömer Topuz, Ahmet Feran Ağaçaşan

Yazının kaleme alınması:

Mustafa Tükenmez, Muammer Karakaş

İstatistiksel değerlendirme:

Mustafa Tükenmez

KAYNAKLAR

1. Kayar R, Çatal H. Büyük Meme (Makromasti)ler ve Meme Kanseri. İzmir Tıbbi Derg 2007;17:121-130.
2. Setela L, Papp A, Joukainen S, et al. Obesity and complications in breast reduction surgery: are restrictions justified? J Plast Reconstr Aesth Surg 2009;62:195-199.
3. Kerrigan C, Collins D, Striplin D, et al. The health burden of breast hypertrophy. Plast Reconstr Surg 2001;108:1591-1599.
4. Shakespeare V, Postle K. A qualitative study of patients' views on the effects of breast-reduction surgery: a 2-year follow-up survey. Br J Plast Surg 1999;52:198-204.
5. Brown AP, Hill C, Khan K. Outcome of reduction mammoplasty-a patients' perspective. Br J Plast Surg 2000;53:584-587.
6. Scott G, Carson C, Borah G. Maximizing outcomes in breast reduction surgery: a review of 518 consecutive patients. Plast Reconstr Surg 2005;116:1633-1641.
7. Kayar R: Sağlıklı Kadında Makromasti Sıklığı. X. Ulusal Meme Hastalıkları Kongresi Bildiri Kitabı 30 Eylül-4 Ekim 2009.
8. Collins E, Kerrigan C, Kim M, et al. The effectiveness of surgical and non surgical interventions in relieving the symptoms of macromastia. Plast Reconstr Surg 2002;109:1556-1566.
9. Iwuagwu OC, Stanley PW, Platt AJ, Drew PJ, Walker LG. Effects of bilateral breast reduction on anxiety and depression: Results of a prospective randomised trial. Scand J Plast Reconstr Surg Hand Surg 2006; 40: 19-23. [DOI:10.1080/02844310500415335]
10. Gonzalez F, Walton RL, Shafer B, Matory WE Jr, Borah GL. Reduction mammoplasty improves symptoms of macromastia. Plast Reconstr Surg 1993;91:1270-6.
11. Ducic I, Iorio ML, Al-Attar A. Chronic headaches/migraines: extending indications for breast reduction. Plast Reconstr Surg 2010;125:44-9.
12. Sood R, Mount DL, Coleman JJ 3rd, Ranieri J, Sauter S, Mathur P, Thurston B. Effects of reduction mammoplasty on pulmonary function and symptoms of macromastia. Plast Reconstr Surg 2003;111:688-694.
13. Smith ML, Evans GR, Gürlek A, Bouvet M, Singletary SE, Ames FC, Janjan N, McNeese MD. Reduction mammoplasty: its role in breast conservation surgery for early-stage breast cancer. Ann Plast Surg 1998;41:234-239.
14. Stolier A, Allen R, Linares L. Breast conservation therapy with concomitant breast reduction in large-breasted women. Breast J 2003;9:269-271.
15. Goffman TE, Schneider H, Hay K, Elkins DE, Schnarrs RA, Carman C. Cosmesis with bilateral mammoreduction for conservative breast cancer treatment. Breast J 2005;11:195-198.
16. Hermans BJ, Boeckx WD, De Lorenzi F, van der Hulst RR. Quality of life after breast reduction. Ann Plast Surg 2005;55:227-31.